

MASARYKOVA UNIVERZITA

LÉKAŘSKÁ FAKULTA

KLINIKA DĚTSKÉ OTORINOLARYNGOLOGIE

*Nové poznatky v oblasti patogeneze a následků středoušního
zánětu v dětském věku*

Habilitační práce dle § 72 odst. 3 písm. b) zákona o vysokých školách

Komentovaný soubor prací

MUDr. Milan Urík, Ph.D.

Brno 2021

Poděkování

Děkuji své rodině za podporu, bez které by tato práce nikdy nevznikla. Také děkuji všem svým kolegům a učitelům, především MUDr. Josefu Macháčovi, který mně zasvětil do tajů otologie a profesoru MUDr. Ivo Šlapákovi, CSc. za podporu mých výzkumných aktivit. Speciální poděkování patří MUDr. Pavlu Hurníkovi za trpělivost a pomoc s histologickými studiemi ušních bubínků.

Obsah

1	Úvod.....	4
2	Anatomie, histologie, embryologie a fyziologie středního ucha	5
2.1	Anatomie středního ucha	5
2.2	Histologie středního ucha	11
2.3	Embryologie středního ucha.....	14
2.4	Fyziologie středního ucha.....	14
3	Středoušní zánět v dětském věku	17
3.1.1	Akutní zánět středního ucha	17
3.1.2	Epidemiologie	17
3.1.3	Patogeneze.....	17
3.1.4	Vlastní příspěvek k problematice	18
3.1.5	Klinická manifestace akutního zánětu středního ucha	19
3.1.6	Terapie akutního zánětu středního ucha.....	20
3.1.7	Vlastní příspěvek k problematice	23
3.1.8	Komplikace akutního zánětu středního ucha	24
3.1.9	Symptomatologie komplikací středoušního zánětu.....	26
3.1.10	Diagnostika komplikací středoušního zánětu.....	26
3.1.11	Léčba komplikací středoušního zánětu	27
3.1.12	Vlastní příspěvek k problematice	28
3.1.13	Vlastní příspěvek k problematice	29
3.2	Chronický středoušní zánět v dětském věku	30
3.2.1	Chronická sekretorická otitida	32
3.2.2	Chronický adhezivní zánět středního ucha.....	34
3.2.3	Vlastní příspěvek k problematice	38
3.2.4	Chronický středoušní zánět s cholesteatomem.....	46
3.2.5	Vlastní příspěvek k problematice	47
3.2.6	Vlastní příspěvek k problematice	49
4	Nedoslýchavost jako nejzávažnější následek středoušního zánětu v dětském věku.....	51
4.1.1	Vlastní příspěvek k problematice	54
5	Souhrn poznatků habilitační práce	56
6	Seznam použité literatury.....	60

1 Úvod

Předkládaná habilitační práce dle § 72 odst. 3 písm. b) zákona o vysokých školách je souhrnem studií a odborných textů věnujících se aktuálnímu tématu v oboru otorinolaryngologie a chirurgie hlavy a krku. Jedná se o problematiku patogeneze středoušního zánětu u dětí a jeho následků, především postižení sluchu.

Práce je pro lepší přehled rozdělena do tří částí. První část se věnuje všeobecnému úvodu, anatomii, histologii, embryologii a fyziologii středního ucha. Ve druhé části je shrnuta problematika akutního a chronického středoušního zánětu v dětském věku a jeho komplikací. Třetí část je věnována nejzávažnějšímu následku středoušního zánětu a tím je nedoslýchavost. V každé části prezentuji své vlastní originální práce a soubory pacientů, které souvisí s daným tématem.

2 Anatomie, histologie, embryologie a fyziologie středního ucha

2.1 Anatomie středního ucha

Střední ucho je tvořeno třemi navzájem propojenými částmi. Je to dutina bubínková, sluchová trubice a pneumatický systém spánkové kosti. Navzájem tvoří jeden funkční celek a problém v jedné oblasti způsobí obvykle poruchu funkce celého středního ucha.

Dutina bubínková

Dutina bubínková (*cavum tympani*) je uložena ve spánkové kosti. Má plochý tvar a běžně dosahuje rozměrů přibližně 15x15x5 mm. Je ohraničena horní, dolní, zadní, přední, mediální a laterální stěnou. Horní stěnu neboli strop dutiny bubínkové tvoří kostěná plotna (*tegmen tympani*), která odděluje dutinu bubínkovou od střední jámy lebny. Dolní stěna neboli spodina je tvořena kostí, která kryje bulbus jugulární žíly. Laterální stěnu představuje především ušní bubínek a část tympanické kosti. Mediální stěnu tvoří bazální závit hlemýždě (*promontorium*), část kanálu lícního nervu a *procesus cochleariformis*, nachází se zde také oválné a okrouhlé okénko. Přední stěnu vytváří ústí sluchové trubice, část kostěného kanálu vnitřní krkavice a sval *musculus tensor tympani*. Zadní stěna obsahuje několik důležitých struktur, především *eminentia pyramidalis*, *recessus facialis* a *sinus tympani*.

Dutinu bubínkovou rozdělujeme na několik prostor, které mají svůj funkční a klinický význam. Jsou to *epitympanum*, *mezotympanum*, *hypotympanum*, *protympanum* a *retrotympanum*.

Epitympanum neboli nadbubínková dutina je horní část dutiny bubínkové, nachází se nad horním okrajem bubínku. Obsahuje středoušní kůstky (hlavička kladívka, tělo a krátký výběžek kovádky), jejich ligamenta a slizniční řasy. Epitympanum se skládá z vlastního epitympana a Prussakova prostoru. Jeho laterální stěnu tvoří kost (*scutum*) a *pars flaccida membranae*

tympani. U vlastního epitympana rozlišujeme přední a zadní epitympanum, které pak dále dělíme na mediální a laterální část¹.

Mezotympanum je střední část dutiny bubínkové. Horní hranici tvoří horní okraj bubínku a spodní hranici dolní okraj bubínku. Nachází se zde interatikotympanická bariéra, která odděluje mezotympanum od epitympana a obsahuje otvor (*istmus tympani*), který zajišťuje hlavní ventilaci nadbubínkové dutiny.

Hypotympanum je spodní část dutiny bubínkové, pod úrovní dolního okraje bubínku. Přední stěnu tvoří kostěný kanál vnitřní krkavice. Dno je podmíněno polohou bulbu jugulární žíly a pneumatizací spánkové kosti.

Protympanum tvoří přední část dutiny bubínkové, nachází se zde ústí sluchové trubice a kostěný kanál vnitřní krkavice.

Retrotympanum je zadní část dutiny bubínkové. Nachází se zde kanál lícního nervu a šlacha třmínkového svalu. V zadní stěně retrotympana je prohlubeň – *recessus facialis*, mediálně od něj je situovaný lícní nerv, laterálně *anulus tympanicus* a *chorda tympani*. *Recessus facialis* je důležitou orientační strukturou při středoušní chirurgii, je to zároveň přístupová cesta do mezotympana při uzavřených operačních technikách.

Struktury dutiny bubínkové

V dutině bubínkové se nachází řetězec středoušních kůstek, svaly a nervy.

Středoušní kůstky

Řetězec středoušních kůstek tvoří kladívko, kovádlínka a třmínek. Kůstky jsou spojeny pohyblivě, pomocí malých kloubů a zajišťují přenos vibrací z bubínku na tekutiny vnitřního ucha.

Kladívko (*malleus*) je prvním členem řetězce kůstek a je v přímém kontaktu s bubínkem. Tvoří ho hlavička, krček, rukověť, krátký a dlouhý výběžek. Hlavička kladívka se nachází v dutině nadbubínkové, kterou rozděluje na větší zadní a menší přední část. Krček představuje krátký úsek, který spojuje hlavičku a rukověť. Rukověť (*manubrium*) je v kontaktu s bubínkem a vytváří s ním pevné spojení – *umbo*. Obyčejně se nachází ve střední rovině a rozděluje bubínek na přední a zadní polovinu, ale může být i anteponováno. Krátký výběžek (*processus brevis*) je chrupavčitou částí fixován k bubínku. Dlouhý výběžek (*processus longus*) je fixován ke stěně dutiny bubínkové předním maleárním ligamentem a probíhá podél něho *chorda tympani*. Kladívko je ve své pozici upevněno vazy, kloubním spojením s kovádkou, šlachou *musculus tensor tympani* a spojením s bubínkem. Šlacha *musculus tensor tympani* směřuje od *processus cochleariformis* ke krčku a rukověti kladívka a působí tah rukověti mediálně, čímž dojde ke snížení poddajnosti bubínku. U zdravého ušního bubínku je tah svalu vyrovnáván přirozenou elasticitou bubínku.

Kovádko (*incus*) je prostředním členem řetězce kůstek a je z nich největší. Tvoří ji tělo, krátký a dlouhý výběžek a *processus lenticularis*. Tělo je uloženo v dutině nadbubínkové a prostřednictvím sedlového kloubu je spojeno s hlavičkou kladívka. Kloub je zesílen inkudomaleárními vazy. Krátký výběžek (*processus brevis*) směřuje od těla kovádky posteriorně. Dlouhý výběžek (*processus longus*) směřuje do mezotympana a zajišťuje přenos zvukové energie na třmínek. *Processus lenticularis* je distální částí dlouhého výběžku a prostřednictvím kloubu je spojen s hlavičkou třmínku. Kovádka je ve své pozici upevněna třemi vazy: *ligamentum incudis posterius*, *ligamentum incudomallei mediale a laterale*.

Třmínek (*stapes*) se v řetězci kůstek nachází mediálně a prostřednictvím ploténky je v kontaktu s tekutinami vnitřního ucha. Je nejmenší středoušní kůstkou. Tvoří ho hlavička, přední a zadní raménko a ploténka. Hlavička je prostřednictvím kloubu spojena s *processus lenticularis*. Jedná se o kulový kloub, který nemá interartikulární disk². Raménka spojují

hlavičku s ploténkou. Zadní raménko je silnější a více prohnuté, upíná se na něj šlacha *musculus stapedius*. Ploténka je umístěna v oválném okénku a její tvar i tloušťka jsou variabilní. Spojení mezi ploténkou a oválným okénkem je označováno jako stapediovestibulární skloubení, i když se nejedná o pravý kloub, ale o syndesmózu. Ploténku v okénku upevňuje *ligamentum anulare stapedis*.

Svaly středoušní dutiny

Ve středoušní dutině se nachází dva drobné svaly, a to *musculus tensor tympani* a *musculus stapedius*.

Musculus tensor tympani začíná na chrupavčité části sluchové trubice, vychází z kanálu (*semicanalis musculi tensoris tympani*), šlacha se dále otáčí kolem kostěného výběžku *processus cochleariformis* a upíná se na krček kladívka. Inervace svalu vychází z *ganglion oticum* pátého hlavového nervu. Je označován též jako napínač bubínku, vtahuje jej směrem do dutiny bubínkové a způsobuje tak lehce nálevkovitý tvar bubínku.

Musculus stapedius je nejmenší příčně pruhovaný sval lidského těla. Jeho začátek je umístěn na kostěném výběžku *eminentia pyramidalis* ze kterého směřuje šlacha, která se upíná na hlavičku a zadní raménko třmínku. Je inervován z lícního nervu. Jeho kontrakcí je třmínek lehce „vzvedáván“ z oválného okénka, plní tak ochrannou funkci vnitřního ucha před hlukem.

Nervy středoušní dutiny

Ve středoušní dutině je dominantním lícní nerv a jeho větve, především pak *chorda tympani*, dále se zde nachází drobné větve pátého hlavového nervu.

Lícní nerv (*nervus facialis*) je jednou z klíčových struktur středouší. Přes spánkovou kost prochází v kostěném kanálu, který má tři segmenty (labyrintový, tympanický a mastoidní) a

dvě ohbí. Spánkovou kost opouští ve *foramen stylomastoideum*. Znalost anatomie lícního nervu je krucální pro každého ušního chirurga.

Chorda tympani je označení pro větev lícního nervu, která prochází dutinou bubínkovou (nad dlouhým výběžkem kovádky a pod rukojetí kladívka) a obsahuje chuťová vlákna pro přední dvě třetiny jazyka a měkké patro a sekretomotorická vlákna pro podčelistní a podjazykovou žlázu.

Sluchová trubice

Sluchová trubice představuje spojení dutiny bubínkové s nosohltanem. Její vnitřní ústí se nachází na přední stěně dutiny bubínkové v protympanu. Zevní ústí je lokalizováno na laterální stěně nosohltanu. Je tvořena kostěnou a chrupavčitou částí. Její délka u dospělého člověka je 31-39 mm, u novorozence je asi poloviční³. U dospělých je odkloněna od horizontální roviny asi 45 stupňů, u dětí je to mnohem méně.

Kostěná část trubice navazuje na dutinu bubínkovou a tvoří asi 1/3 její délky. Tympanické ústí je široké asi 3-5 mm. Směrem k nosohltanu se tato část nálevkovitě zužuje a napojuje na chrupavčitou část. Místo spojení se označuje jako istmus a je nejužším místem sluchové trubice.

Chrupavčitou část sluchové trubice tvoří mediální a laterální lamela, které jsou spojeny salpingofaryngeální fascií. Její ústí se nachází na laterální stěně nosohltanu a jeho ohraničení tvoří *torus tubarius*.

Sliznice sluchové trubice je tvořena víceřadým cylindrickým epitelem s řasinkami, které kmitají ve směru od dutiny bubínkové do nosohltanu. Epitel obsahuje četné pohárkové buňky a ve sliznici jsou uloženy tuboalveolární žlázy.

Pneumatický systém spánkové kosti

Pneumatický systém spánkové kosti je značně individuálně variabilní a jeho rozsah je závislý na vrozené dispozici, prodělaných středoušních zánětech a funkci sluchové trubice.

Do pneumatického systému spánkové kosti patří dutina bubínková, dále oblast mastoidní, perilabyrinthální a oblast hrotu pyramidy. Pneumatizace se může vyskytovat i v oblasti kosti zygomatické, šupiny spánkové kosti, nebo kosti okcipitální.

Mastoidní oblast je tvořena systémem sklípků v *processus mastoideus* a je propojena s epitympanem dutiny bubínkové přes *aditus ad antrum*. Tím je zajištěna ventilace této oblasti. Systém sklípků dělíme na centrální a periferní. Centrální sklípky se nachází mezi mastoidním úsekem kanálu lícního nervu a esovitým splavem. Periferní sklípky jsou dle lokalizace tegmentální, perisinuózní, faciální, sinodurální a hrotové.

Perilabyrinthální oblast je tvořena systémem sklípků nad a pod kostěným labyrintem.

Oblast hrotu pyramidy tvoří sklípky hrotové (apikální), které se nachází přímo v hrotu pyramidy. Dále sem patří sklípky peritubární, v okolí kostěné části sluchové trubice. Sklípky sousedí s kanálem vnitřní krkavice. Při středoušním zánětu může dojít k zánětlivému poškození sklípků této oblasti a rozvoji petrozitidy, v plné míře vyjádřená se označuje jako Gradenigův syndrom.

2.2 Histologie středního ucha

Bubínek

Ušní bubínek je pružná elastická membrána, která odděluje kanál zevního zvukovodu od dutiny bubínkové. Podílí se významným způsobem na přenosu zvuku ze zevního zvukovodu na středoušní kůstky. Normální ušní bubínek u dospělého má rozměry 9x10 mm⁴. Klinicky se bubínek dělí na 2 části, a to větší *pars tensa* a menší *pars flaccida* neboli Schrapnelllova membrána.

Pars flaccida je tenčí, její tloušťka se udává v rozmezí 0,01 až 0,023 mm, zatímco tloušťka *pars tensa* se pohybuje od 0,03 do 0,09 mm a je tvořena třemi základními vrstvami. *Pars tensa* se ztlušťuje směrem k periferii v prstenec *anulus fibrosus*, který je uložen v žlábků *sulcus tympanicus*. *Pars flaccida* je uložena v blízkosti *incisura Rivini* a upíná se přímo na *scutum*. *Pars tensa* je upevněna v tympanickém žlábků pomocí anulu. Tympanický anulus je fibroartilaginózní struktura tvaru podkovy. V oblasti *pars flaccida* se anulus nenachází, ukotvení této části bubínku se děje přímým spojením vláken prostřední vrstvy bubínku s kostí. Komplex anulu a *sulcus tympanicus* představuje strukturu podobnou ligamentu, která upevňuje bubínek k okolní kosti, nazývá se též Gerlachovo ligamentum. Hloubka *sulcus tympanicus* určuje stabilitu upevnění anulu. Tato hloubka není uniformní, nejmělkčí je žlábek v oblasti zadního horního kvadrantu bubínku (posterosuperiorní část). V této části není anulus ve skutečnosti ve žlábků upevněn, pouze zde naléhá. Tyto faktory způsobují, že posterosuperiorní část bubínku je náchylnější ke vzniku retrakce.

Zevní vrstva (*lamina externa membranae tympani*) je tvořena epidermis, která má ochrannou funkci. Jedná se o mnohvrstevný dlaždicový rohovějící epitel. Povrchová rohovějící vrstva se odlučuje a postupně migruje z centra bubínku na periferii a dále směrem

ven ze zvukovodu. Je tak zajištěna samočistící schopnost. Tato vrstva má embryologický původ v ektodermu první žaberní vklesliny, ze které se vyvíjí zevní zvukovod.

Prostřední vrstva (*lamina propria membranae tympani*) je tvořena pojivovou tkání s převahou kolagenních vláken uspořádaných do 2 vrstev (zevní radiální a vnitřní cirkulární), dále se zde vyskytují vlákna elastická^{5, 6}. Tloušťka této vrstvy v oblasti *pars tensa* se pohybuje od 0,04 mm v posterosuperiorním kvadrantu až po 0,09 mm v oblasti anulu. *Pars flaccida* je velmi chudá na kolagenní vlákna a má tenkou prostřední pojivovou vrstvu. Jde převážně o kolagen typu II a IV, který se typicky vyskytuje v chrupavce. Kolagenní vlákna s příměsí vláken elastických určují základní mechanické vlastnosti bubínku. Prostřední vrstva bubínku obsahuje i jemnou cévní a nervovou pletěň⁷. Prostřední vrstva vzniká během embryologického vývoje z tenké vrstvy mesenchymu, který se nachází mezi ektodermovým a endodermovým základem bubínku.

Vnitřní vrstva (*lamina interna membranae tympani*) bubínku je tvořena sliznicí středoušní dutiny a její funkcí je ochrana, výměna látek a výživa prostřední vrstvy bubínku. Během embryonálního vývoje vzniká tato vrstva z endodermu první žaberní výchlípkou, která dává základ pro vývoj sluchové trubice a dutiny bubínkové.

Středoušní sliznice

Sliznice středoušní je tvořena jednovrstevným plochým až kubickým epitelem. V období nitroděložního vývoje plodu se ve středoušní nachází i ložiska dlaždicobuněčného epitelu, které se označují též jako epidermoidní ložiska a jejich perzistence po narození je považována za možný základ vrozeného cholesteatomu⁸. Epitel nasedá na jemnou *lamina propria*, která plynule přechází v periost kostěného podkladu. Sliznice stejného typu překrývá jako *stratum mucosum* vnitřní plochu bubínku a rovněž i sluchové kůstky (*malleus, incus a stapes*), tvořené lamelózní kostí.

Z bubínkové dutiny přechází sliznice i do systému mastoidních sklípků (*antrum mastoideum et cellulae mastoideae*) a má zde podobnou skladbu.

Středoušní kůstky

Kladívko a kovádlínka se svou histologickou strukturou podobají spíše dlouhým kostem, třmínek má stavbu odlišnou.

Ploténka třmínku je tvořena chrupavkou, která plynule přechází v *anulus fibrosus* a je zevně kryta tenkou kostí, která je pokryta středoušní sliznicí. Raménka třmínku jsou tvořena periostální kostí a hlavička enchondrální kostí s vrstvou chrupavky v inkudostapediálním skloubení.

Kladívko a kovádlínka jsou tvořeny na povrchu periostální kostí a uvnitř kostí enchondrální. U novorozenců má kladívko i kovádlínka rozsáhlé dřevňové prostory, které mohou perzistovat do dospělosti. Také dlouhý výběžek kovádlínky často mívá větší dřevňové prostory, které mohou vysvětlovat menší mechanickou pevnost výběžku při chirurgických výkonech a častou osteitickou resorpci při chronickém středoušním zánětu.

Sluchová trubice

Sluchová trubice je kryta cylindrickým řasinkovým epitelem respiračního typu. Obsahuje pohárkové buňky, v podslizničním vazivu chrupavčité části jsou seromucinózní žlázy. Nakupení lymfatické tkáně ve sliznici sluchové trubice při jejím nosohltanovém ústí je označováno jako Gerlachova tonzila.

Anteromediální 2/3 sluchové trubice jsou tvořeny chrupavkou, která je u novorozenců čistě hyalinní, v dospělosti přibývá elastická komponenta, která je koncentrována především v místě spojení mediální a laterální lamely.

Posterolaterální 1/3 sluchová trubice je kostěná. Probíhá v těsné blízkosti karotického kanálu, kde je odděluje jen 1 mm tenká lamela kosti, která bývá často dehiscentní.

2.3 Embryologie středního ucha

Poznatky o vývoji středního ucha jsou velmi důležité k pochopení toho, že výše zmíněné struktury – sluchová trubice, dutina bubínková a pneumatický systém spánkové kosti spolu úzce souvisí a tvoří jeden funkční celek. Během 4. týdne embryonálního vývoje dochází k vzniku výchlípky z endodermu první žaberní štěrbin, která se nazývá *recessus tympanicus*. Tato výchlípka představuje společný základ pro celé střední ucho. Výchlípka se postupně prodlužuje a její mediální část se stává základem pro sluchovou trubici. Laterální část výchlípky se postupně rozšiřuje a vytvoří primitivní dutinu bubínkovou. Tato se dostává do těsného kontaktu s ektodermem první žaberní štěrbin, mezi tyto dvě vrstvy vrůstá mezenchym a vzniká tak základ ušního bubínku. V 9. měsíci vývoje plodu se vytvoří *antrum mastoideum* a také začíná vývoj pneumatizace spánkové kosti, který probíhá i po narození. Středoušní kůstky vznikají z prvního a druhého žaberního oblouku z Meckelovy a Reichertovy chrupavky. Pouze mediální část ploténky třmínku má původ v otické kapsule, ze které vzniká vnitřní ucho. Dutina bubínková se po narození již nijak zásadně nemění, naopak dochází k dalšímu růstu a vývoji jak u sluchové trubice, tak u pneumatického systému spánkové kosti⁹. To vše má význam i v patologii středoušního zánětu, především v jeho častějším výskytu u dětí.

2.4 Fyziologie středního ucha

Ventilace středního ucha

Obecně uznávanou teorií o regulaci tlaku ve středouší je kombinace vyrovnávání tlaku prostřednictvím difuze ve středoušní sliznici a vyrovnávání tlaku přes sluchovou trubici¹⁰.¹¹ Vzdálenost mezi cévami a bazální membránou středoušní sliznice se pohybuje od 70 μm v anteroinferiorní oblasti až po 40 μm v posterosuperiorní oblasti. Z těchto údajů je patrný

signifikantní rozdíl v množství výměny plynů prostřednictvím difuze mezi těmito dvěma oblastmi, kdy jasně převažuje výměna plynů difuzí v posterosuperiorním kvadrantu^{12, 13}. Složení plynů ve středoušní dutině je odlišné od složení atmosférického vzduchu nebo vzduchu v nosohltanu, naopak je velmi podobné složení plynů v cévách středoušní sliznice což svědčí o efektivní výměně plynů mezi středouším a cévami prostřednictvím difuze¹⁴. Tlak ve středouší je udržován tlakem oxidu uhličitého, kyslíku, dusíku a argonu. Za normální okolností dochází k pasivní difuzi plynů z kompartmentu s vyšším parciálním tlakem do kompartmentu s nižším parciálním tlakem až do dosažení rovnováhy. Oxid uhličitý rychle proniká z krevních cév do středoušní dutiny, kyslík pomalu proniká ze středouší do cév a dusík s argonem pronikají velmi pomalu stejným směrem, ze středouší do krevních cév a tak se také podílejí na poklesu tlaku ve středoušní dutině¹⁵. Výsledkem této výměny je absorpce plynu ze středouší do sliznice v posterosuperiorním kvadrantu. Kontinuální absorpce vzduchu tak vede k trvalému deficitu plynů ve středouší, tento je však nahrazován pravidelnou aktivitou sluchové trubice. V každém kompartmentu středoušní dutiny by měla být za fyziologických okolností udržována rovnováha mezi úbytkem plynů difuzí sliznice a dodávkou plynů z nosohltanu přes sluchovou trubici¹⁶.

Sluchová trubice je za normálních okolností uzavřena a otvírá se při polykání nebo při zívání. Její otvírání napomáhá kontrakce svalu *musculus tensor veli palatini*¹⁷. Uzávěr sluchové trubice je pasivní proces a není závislý na kontrakci nějakého svalu. Je vyvolán přiblížením stěn sluchové trubice působením zevní síly podpůrných tkání a elastických vláken. U zdravého člověka se trubice otvírá asi 1,5krát za minutu a doba otevření je přibližně 0,5 sekundy. Během jednoho otevření dojde k transportu asi 0,0001 cm³ vzduchu z nosohltanu do středoušní dutiny, za den je to 1 cm³¹⁸. Rovnováha v objemu a tlaku mezi nosohltanem a středoušní dutinou je regulována pomocí centrálního a periferního nervového systému, který reguluje aktivitu svalů sluchové trubice. Taktéž je ve středoušní dutině systém chemoreceptorů a baroreceptorů, které reagují na aktuální složení a tlak plynů. Sluchová trubice umožňuje simultánní transport dvou

rozdílných substancí, plynu ve směru z nosohltanu do středouší v horní části lumen a tekutiny ve směru ze středouší do nosohltanu v dolní části lumen.

Je potřeba říct, že v rámci vlastní bubínkové dutiny je vytvořen za normálních okolností systém mikrocirkulace, kdy vzduch, který se přes sluchovou trubici dostal do anteroinferiorní části dutiny bubínkové dále postupuje do posterosuperiorní části a nadbubínkové dutiny.

Funkce převodního systému

Převodní systém středního ucha je tvořen bubínkem, kladívkem, kovádkou a třmínkem. Funkcí převodního systému je převod mechanického vlnění ze zvukovodu do vnitřního ucha. Dochází k přeměně mechanického vlnění ze vzdušného prostředí zvukovodu ve vlnění v tekutém prostředí labyrintu. Úkolem převodního systému je tento převod zefektivnit. Na zesílení mechanického vlnění má vliv především poměr ploch bubínku a třmínku (1:17), selektivní přenos energie pouze na oválné okénko labyrintu, méně pak pákový mechanismus řetězu kůstek.

3 Středoušní zánět v dětském věku

3.1 Akutní zánět středního ucha

Akutní zánět středního ucha (OMA – *otitis media acuta*) je definován přítomností zánětlivých změn sliznice sluchové trubice, dutiny bubínkové a pneumatického systému bradavčitého výběžku. Je doprovázen příznaky akutní infekce dýchacích cest.

3.1.1 Epidemiologie

Akutní zánět středního ucha představuje jednu z vůbec nejčastějších nemocí dětského věku^{19,20}. Statistiky uvádí, že do dvou let věku překoná alespoň jednu ataku tohoto onemocnění více než dvě třetiny všech dětí²¹. Náklady spojené s terapií akutního středoušního zánětu představují ve Spojených státech amerických asi 2,5 miliardy dolarů ročně a obecně představují poměrně velkou zátěž pro zdravotní systém²². OMA představuje nejčastější důvod preskripce antibiotik u dětí v rozvinutých zemích^{23, 24} a také nejčastější důvod k chirurgickému zákroku (myringotomie, adenotomie, zavedení tlak vyrovnávající trubičky, antromastoidektomie)²⁵.

Prevalence OMA se liší mezi jednotlivými regiony, závisí do značné míry od stupně rozvoje dané krajiny, v rozvojových zemích se pohybuje až kolem 10%²⁶.

Častější výskyt, vyšší riziko komplikací i pozdních následků pozorujeme u dětí s poruchou imunitního systému, u dětí předčasně narozených a u dětí s rozštěpovými vadami patra a obličeje. Je to onemocnění raného dětského věku s celoročním výskytem, nižší frekvence je pak pozorována v létě.

3.1.2 Patogeneze

Existují tři mechanismy, kterými dochází ke vzniku akutního středoušního zánětu. Prvním a jednoznačně nejčastějším je přestup infekce z horních cest dýchacích přes sluchovou trubici do dutiny bubínkové a pneumatického systému. Druhou možností je přestup infekce do

dutiny bubínkové ze zevního zvukovodu při existující perforaci ušního bubínku. Poslední cestou je hematogenní šíření zánětu například při chřipce.

Ve většině případů akutního zánětu středního ucha se jedná o virovou etiologii²⁷. Nejčastějšími původci jsou rinoviry, adenoviry a influenza viry, méně často pak cytomegalovirus, virus herpes simplex nebo virus Epstein-Barrové.

Hlavní bakteriální původci akutního zánětu středního ucha jsou *Streptococcus pneumoniae*, *Haemophilus influenzae* a *Moraxella catarrhalis*²⁸. Dnes již víme, že spektrum patogenů se v průběhu času mění, především v souvislosti s časnou antibiotickou terapií a také se zavedením nových očkovacích vakcín. Do popředí se dostávají také moderní diagnostické metody, například molekulární techniky, které umožní provést detailní analýzu mikrobiomu nosohltanu nebo středoušní zánětlivé tekutiny²⁹. Tyto pilotní studie ukazují, že spektrum původců OMA může být jiné, než se uvádí a na patogenezí se pravděpodobně podílí i další, méně známé druhy mikrobů, které nejsou při běžných mikrobiologických kultivacích na standardních půdách zachyceni^{30, 31}. Nové poznatky v této oblasti můžou zásadním způsobem ovlivnit preventivní (očkování), diagnostické (kultivace vs moderní techniky) i terapeutické postupy (antibiotika).

3.1.3 Vlastní příspěvek k problematice

V roce 2017 jsme publikovali v časopise Česko-slovenská pediatrie článek „Hemofilové infekce v ORL oblasti u dětí před a po zavedení očkování antihemofilovou vakcínou“³² (Příloha 1). Článek prezentuje originální výsledky prospektivní studie, která zkoumala, jak se změnilo spektrum bakteriálních patogenů způsobujících akutní otitidy, meningitidy otogenního původu a epiglottitidy v dětském věku po zavedení povinného plošného očkování vakcínou proti *Haemophilus influenzae typu b* (dále Hib) v České republice. Nikdy předtím nebyla v České republice obdobná studie provedena. V rámci studie jsme sledovali 2

soubory pacientů. Kontrolní soubor tvořily děti narozené před rokem 2001, které nebyly očkovány vakcínou proti *Hib*. Sledovaný soubor tvořily děti narozené po roce 2001, které byly očkovány vakcínou proti *Hib*. V každém souboru byly sledovány 3 skupiny dětí: 1. s akutní otitidou, 2. s otogenní meningitidou a 3. s epiglotitidou. Ve všech případech jsme provedli kultivaci odebraného materiálu s cílem identifikovat *Hib* jako původce onemocnění. V kontrolním souboru bylo odebráno celkem 205 stěrů ze zevního zvukovodu ke kultivaci u dětí s akutní otitidou po paracentéze. *Hib* byl nalezen jako původce v 26,3 %. U meningitid otogenního původu byl *Hib* jako původce nalezen pouze v 1 případě. V tomto souboru se vyskytla epiglotitida u 8 dětí a ve všech případech byl původcem *Hib*.

Ve zkoumaném souboru bylo odebráno celkem 201 stěrů ze zevního zvukovodu u dětí s akutní otitidou po paracentéze. *Hib* byl zachycen pouze ve 4,4 %. U meningitid otogenního původu nebyl *Hib* vykultivován ani v jednom případě. V souboru očkováných dětí jsme epiglotitidu vůbec nezaznamenali.

Z výsledků této studie je patrný významný pokles výskytu *Hib* jako původce u akutního zánětu středního ucha, otogenních meningitid a epiglotitid ve skupině očkováných dětí vakcínou proti *Hib*. V souboru očkováných dětí nebyl zaznamenán žádný případ meningitidy ani epiglotitidy způsobené *Hib*. Očkování zaručuje téměř kompletní ochranu před závažnými invazivními onemocněními, v našem případě před meningitidou a epiglotitidou a snižuje počet akutních otitid vyvolaných *Hib*. Tato informace je velmi důležitá jak pro rodiče, tak pro praktické lékaře pro děti a dorost v rozhodování o provedení či neprovedení očkování antihemofilovou vakcínou. Poskytuje důkazy ve prospěch očkování. Obdobné studie nabývají na důležitosti obzvláště v dnešní situaci „proti-očkovacích“ nálad ve společnosti.

3.1.4 Klinická manifestace akutního zánětu středního ucha

Dítě s akutním zánětem středního ucha si stěžuje na bolest v uchu, má příznaky akutního zánětu horních cest dýchacích (rýma, kašel, ucpaný nos) a může mít zvýšenou teplotu. U kojenců se velmi často vyskytuje horečka, odmítání příjmu potravy a tekutin, případně i zvracení. Pokud má kojeneček tyto příznaky, vždy by měl podstoupit vyšetření otorinolaryngologem. V případě, že u dítěte již došlo ke spontánní perforaci ušního bubínku, je patrný i výtok z ucha. Základem pro stanovení diagnózy je provedení otoskopie, při které lékař prohlédne detailně ušní bubínek. Podle nálezu na bubínek rozlišujeme tři stádia akutního zánětu středního ucha, a to stádium iniciální, stádium rozvinuté otitidy a stádium rozvinuté otitidy s perforací ušního bubínku.

V případě iniciálního stádia pozorujeme ušní bubínek se zvýšenou cévní kresbou, ale jsou zachované jeho typické kontury, struktury a postavení. Pacient udává pocit zalehnutí ucha, píchání až bolest v uchu, je neklidný, může se vyskytnout i nauzea. Tympanometrické vyšetření pro bolestivost neprovádíme.

U stádia rozvinuté otitidy vidíme, že ušní bubínek je zarudlý, prosáklý a typicky se vyklenuje směrem do zevního zvukovodu pod tlakem zánětlivé tekutiny, která se hromadí ve středním uchu. Pacient si stěžuje na výraznou až nesnesitelnou bolest ucha a mnohem častěji se vyskytuje nauzea. Tympanometrické vyšetření pro bolestivost neprovádíme.

Stádium rozvinuté otitidy s perforací ušního bubínku je charakteristické přítomností zánětlivého výtoku v zevním zvukovodu. Výtok může být serózní či serosanquinolentní u virové otitidy, hnisavý pak u bakteriální otitidy. Po vyčištění zvukovodu je patrný prosáklý, macerovaný bubínek se spontánní perforací a výtokem z dutiny bubínkové. Pacient často již neudává bolest ucha, tato pominula uvolněním tlaku na bubínek po jeho spontánní perforaci. Bývá však přítomna převodní nedoslýchavost, která odeznívá spolu s hojením zánětu.

3.1.5 Terapie akutního zánětu středního ucha

V případě pacienta s iniciálním stádiem otitidy se běžně aplikují do zevního zvukovodu ušní kapky, často založené na alkoholové bázi, alkohol působí lokální zklidnění na bubínku. Dále je nutné léčit infekci horních cest dýchacích, podávají se analgetika, antipyretika, antihistaminika a nosní kapky.

U pacienta se stádiem rozvinuté otitidy se postupy často liší. Okamžitou úlevu od bolesti přináší protěti ušního bubínku (paracentéza, myringotomie), kdy dojde k uvolnění zánětlivého sekretu ze středouší do zevního zvukovodu. Myringotomie je zároveň prevencí rozvoje komplikací OMA, především u nejmenších dětí. Dle dalších příznaků a potíží pacienta se pak eventuálně podávají antibiotika (ATB).

Neexistuje jednoznačné doporučení, kdy podat antibiotickou léčbu. Obecně se k nasazení antibiotik přikláníme, pokud se jedná o dítě do 2 let věku, je přítomen hnisavý sekret ze středouší, pacient má horečku, pacient má poruchu imunity nebo není řádně očkovan, případně máme podezření na rozvoj komplikace. American Academy of Pediatrics a American Academy of Family Physicians aktualizují pravidelně doporučené postupy pro léčbu OMA u dětí. Poslední aktualizace proběhla v roce 2019. Podávání ATB je doporučeno u všech dětí ve věku 6 až 23 měsíců bez ohledu na tíži příznaků, dále u všech dětí nad 6 měsíců, pokud trvá otalgie déle než 48 hodin nebo je zvýšená teplota nad 39°C. V případě nezávažného průběhu se může lékař rozhodnout vyčkat s nasazením ATB, musí však být jasně definován postup kontroly a sledování pacienta a zajištění včasného nasazení ATB v případě zhoršení stavu. Lékem první volby je potencovaný penicilin, u alergie pak makrolidy. Lékem druhé volby jsou cefalosporiny druhé generace³³. Nové poznatky v oblasti slizniční imunity a genetiky přinášejí nové pohledy na patofyziologii OMA a léčebnou vizi budoucnosti představují léky, které se budou aplikovat transtympanicky a budou působit lokálně v místě zánětu³⁴.

Léčba u pacienta, který přichází se spontánní perforací bubínku a výtokem z ucha se řídí stejnými postupy, jak je uvedeno výše. V případě, kdy provedeme myringotomii nebo má

pacient již spontánní perforaci, je velmi důležitá péče o zevní zvukovod. Zánětlivý sekret, který vytéká ze středouší je obvykle velmi agresivní a může způsobit mokvání a ekzém kůže zevního zvukovodu. Rodiče jsou poučeni, aby několikrát denně zevní zvukovod vyplachovali fyziologickým roztokem a čistili ho.

Sledování pacienta s akutní otitidou je individuální, obvykle provádíme první kontrolní vyšetření po 3–5 dnech, další pak za 10–14 dní. Sledování pacienta ukončíme, pokud je přítomen zdravý celistvý bubínek, je normalizován tympanometrický nálezn a u spolupracujících dětí i audiometrický nálezn.

Léčebné postupy u akutního zánětu středního ucha se liší nejenom mezi jednotlivými zeměmi, ale i v rámci jednotlivých pracovišť na konkrétním území. Dodnes neexistuje jasný konsenzus. V některých zemích vydávají odborné společnosti (pediatrické a otorinolaryngologické) národní doporučené postupy pro léčbu otitidy, které pravidelně aktualizují³⁵⁻³⁸. Je nutno zdůraznit, že jednotlivé doporučené postupy se značně liší. Souvisí to především s konkrétní situací a stavem zdravotnického systému v dané zemi, jedním z klíčových faktorů je dostupnost otorinolaryngologa. V české republice je velmi dobrá dostupnost, kdy podle veřejných údajů připadá 1 otorinolaryngolog na 10 000 obyvatel³⁹. Tímto poměrem se naše země řadí na popřední místo v počtu otorinolaryngologů na počet obyvatel v zemích Evropské unie. Otorinolaryngolog je tak osobou, která u nás vede diagnostiku a léčbu akutního zánětu středního ucha. V západních zemích tuto roli obvykle přebírají pediatři, kteří nemají tak velkou zkušenost s vyšetřováním ucha (otoskopií), proto je v těchto zemích léčebný postup konzervativnější, mnohem méně se používá myringotomie a mnohem častější je antibiotická léčba⁴⁰. Rutinní předepisování antibiotik u dětí s OMA vede k vyššímu výskytu nežádoucích účinků a také ke zvyšování bakteriální rezistence⁴¹. V souvislosti s tím provedlo mnoho rozvinutých zemí změnu doporučených postupů pro léčbu OMA u dětí, kdy častěji doporučují sledování pacienta a symptomatickou terapii a preskripce antibiotik má být

vyhrazena jen pro definované skupiny (přetrvávající horečky, věk dítěte pod 2 roky, oboustranný hnisavý zánět, riziko rozvoje komplikací a podobně). Rozsáhlá analýza prokázala, že zavedení nových národních doporučených postupů mělo minimální efekt na změny v léčebném přístupu lékařů a k předepisování antibiotik, ve většině zemí došlo k poklesu preskripce antibiotik o maximálně 5 %, v některých zemích nedošlo k žádným změnám⁴².

Jednou z možností konzervativního léčebného postupu OMA je provedení myringotomie. U dítěte v našich podmínkách se jedná o ambulantní zákrok. V rukou zkušeného otorinolaryngologa je to poměrně jednoduchý a bezpečný výkon, je však nutno brát v potaz možné komplikace, včetně závažných.

3.1.6 Vlastní příspěvek k problematice

Na toto téma jsme publikovali v zahraničním časopise *International Journal of Pediatric Otorhinolaryngology*, článek „Post-myringotomy oto-liquorrhea in children - A case study and literature review.“⁴³ (Příloha 2). V článku prezentujeme důležitost myringotomie v terapii OMA, především okamžitou úlevu od bolesti a také je zdůrazněn význam myringotomie jako preventivního kroku ke snížení rizika rozvoje komplikací OMA. Popisujeme případ dva a půl roku starého dítěte, u kterého byla ambulantní cestou provedena myringotomie pro OMA. U dítěte došlo do několika hodin od zákroku k rozvoji horečky, zvracení, dítě odmítalo jídlo a pití a z ucha vytékala serózní sekrece. Vyslovili jsme podezření, že výtok z ucha může být mozkomíšní mok, následně jsme provedli speciální vyšetření, které náš úsudek potvrdilo. Rozhodli jsme se pro provedení operace, tympanotomie, kdy jsme po odklopení bubínku spatřili luxaci třmínku z oválného okénka s výtokem nitroušní tekutiny. Jedná se o raritní, ale závažnou komplikaci, kdy se neklidné dítě při myringotomii cukne a dojde k poranění třmínku chirurgickým nástrojem (kopíčkem). Jedná se o tak vzácný případ, že neexistují jasné doporučené postupy, co dělat. Rozhodli jsme se vrátit třmínek do původní polohy (luxace byla

pouze částečná), provedli jsme tamponádu okolí oválného okénka tukem a fibrinovým lepidlem a bubínek vrátili do původní polohy. Vzhledem k poměrně intenzivnímu výtoku nitroušní tekutiny byla zároveň provedena i lumbální punkce s cílem snížení celkového tlakového gradientu mozkomíšního moku. Pacient užíval antibiotika a kortikoidy a byl propuštěn do domácí péče ve výborném stavu, bez teplot, bez závratí, bez poruchy funkce lícního nervu. Pacient je nadále sledován a jelikož dle vyšetření kmenových evokovaných sluchových potenciálů došlo k poškození sluchu, bude mu nabídnuta možnost rehabilitace nejnovějšími metodami. Upozornili jsme též na fakt, že pacient měl oboustranně vrozenou anomálii – ušní přívěšky (*appendices preauriculares*), které signalizují i možné anatomické anomálie středního ucha. Vyšetření spánkové kosti počítačovou tomografií (CT) ukázalo, že poloha třmínku i ostatních středoušních kůstek nebyla zcela standardní a toto mohlo přispět k traumatické iatrogenní luxaci třmínku.

Myringotomie je velmi účinný zákrok v léčbě OMA a snižuje riziko rozvoje komplikací, u dětí však jeho provedení vyžaduje zkušenost a je nutno myslet na možné komplikace výkonu. Jejich řešení si vyžaduje přítomnost zkušeného ušního chirurga. V dětské otorinolaryngologii se často setkáváme s raritními případy a sdílení jejich řešení s dalšími členy odborné společnosti je nenahraditelné.

3.1.7 Komplikace akutního zánětu středního ucha

Komplikace akutního zánětu středního ucha jsou známy již z dob Hippokrata, který poukázal na vztah vysoké teploty, mozkových příznaků a hnisavého výtoku z ucha. I mnoho dalších lékařů po něm našlo tyto souvislosti, avšak až Morgagni jako první poznal, že onemocnění ucha je příčinou a postižení mozku následkem. Postupem času se měnily diagnostické i terapeutické postupy, i přesto se ještě koncem minulého století pohybovala mortalita u těchto komplikací kolem 33 %. Klíčovým momentem v léčbě komplikací OMA

bylo zavedení antibiotik do standardního terapeutického protokolu. Podávání antibiotik má však i jednu stinnou stránku, dochází totiž k potlačování typické klinické symptomatologie těchto komplikací. To vede k situacím, kdy i přes zdánlivě lepší se průběh dochází k pozvolnému rozvoji převážně nitrolebních komplikací. Důležitým krokem v diagnostice komplikací bylo zavedení magnetické rezonance (MR) a počítačové tomografie (CT).

K rozvoji komplikací OMA vede více faktorů. Patří sem pozdní ATB léčba, případně chybná ATB léčba, poruchy imunitního systému, pozdní provedení myringotomie a také zde existují určité anatomické predispozice. Zánět se šíří přímou erozí kosti, tromboflebitidou drobných žil, fyziologickými cestami (dehiscence kosti, oválné a okrouhlé okénko a jiné), případně pouřazovými či iatrogenními defekty kosti. Mezi faktory, které ovlivňují šíření zánětu patří druh a virulence mikroba, celkový stav organismu a dosavadní ATB léčba.

Komplikace OMA dělíme do dvou velkých skupin, na komplikace intrakraniální a extrakraniální. U intrakraniálních se používá i dělení na komplikace první fáze (zevně od tvrdé pleny mozkové) a druhé fáze (vnitřně od tvrdé pleny mozkové) (Tabulka 1).

Komplikace první fáze	Zevní ohraničená pachymeningitida Periflebitida Epidurální absces Perisinuózní absces
Komplikace druhé fáze	Difuzní hnisavá leptomeningitida Mozkový absces Mozečkový absces Tromboflebitida nitrolebních splavů Subdurální empyém
Ostatní	Otický hydrocefalus

	Otogenní sepse
--	----------------

Tabulka 1: Dělení komplikací středoušního zánětu dle vztahu k tvrdé pleně mozkové.

U dětí jsou mnohem častější komplikace extrakraniální, souvisí to s anatomickými predispozicemi (vysoko uložené antrum, tenká vrstva sklerotické kosti nad bradavčítým výběžkem).

Mezi extrakraniální komplikace patří akutní mastoiditida, subperiostální absces, Moutetův absces, Bezoldův absces, paréza lícního nervu, labyrintitida, petrositida a senzorineurální nedoslýchavost.

Zvláštní kategorii komplikací pak představuje otický hydrocefalus a otogenní sepse.

3.1.8 Symptomatologie komplikací středoušního zánětu

Klinická manifestace komplikací středoušního zánětu závisí na mnoha faktorech, především na původci zánětu, jeho virulenci, na stavu imunitního systému jedince, na dosavadní léčbě včetně podávání antibiotik a svou roli zde hrají i anatomické predispozice. I proto se setkáváme u některých pacientů a rychlým rozvojem komplikace a plnou manifestací, jindy je naopak rozvoj komplikace pozvolný, déle trvající, často maskován dosavadní antibiotickou léčbou.

3.1.9 Diagnostika komplikací středoušního zánětu

Základem diagnostiky komplikací středoušního zánětu je pečlivé klinické vyšetření otorinolaryngologem. Neméně důležité je však i vyšetření laboratorní a využití moderních zobrazovacích technik.

Z laboratorních vyšetření běžně provádíme vyšetření krevního obrazu, hladiny C-reaktivního proteinu (CRP) a sedimentace, základních biochemických markerů a koagulace.

V případě rozvoje nitrolebních komplikací (meningitida) provádíme lumbální punkci, která má význam diagnostický a v některých případech i terapeutický (snížení nitrolebního tlaku).

Ze zobrazovacích metod využíváme především CT vyšetření s nitrožilně podaným kontrastem. CT nám zobrazí abscesové ložisko a poskytne nám detailní pohled na anatomii spánkové kosti, což je klíčové pro ušního chirurga. Při podezření na trombózu nitrolebních splavů provádíme standardně MR angiografii s podáním kontrastní látky. Standardně se využívá i ultrazvukové vyšetření krku, které umožní posoudit průtok krve ve vnitřní jugulární žíle.

3.1.10 Léčba komplikací středoušního zánětu

Léčba komplikací středoušního zánětu je v současnosti jednoznačně multioborovou záležitostí. Základem terapie je podávání vhodné kombinace antibiotik, a to v dostatečně vysokých dávkách a po dostatečně dlouhou dobu. Je ideální, pokud se volba ATB odvíjí od výsledků kultivace zánětlivého materiálu a pokud se na výběru podílí svými zkušenostmi infektolog nebo lékař antibiotického střediska.

Důležitým krokem, který by měl být proveden bez odkladu je myringotomie. Ta nám zajistí drenáž středouší a sníží tlak zánětlivé tekutiny ve spánkové kosti.

V případě nitrolebních komplikací, neustupujících potíží nebo zhoršujícímu se stavu je indikována chirurgická léčba jejímž základem je provedení antromastoidektomie. Pokud je přítomen i nitrolební absces, je indikována neurochirurgická intervence.

V případě trombózy nitrolebních splavů se podává antikoagulační léčba. Podpůrnou léčbu zahrnují kortikoidy, analgetika a další. V případě nutnosti snížení nitrolebního tlaku provedeme lumbální punkci.

3.1.11 Vlastní příspěvek k problematice

V roce 2015 jsme publikovali v zahraničním časopise *International Journal of Pediatric Otorhinolaryngology* raritní komplikaci OMA u dítěte: „Pott's puffy tumor: A rare complication of acute otitis media in child: A case report.“⁴⁴ (Příloha 3). Jednalo se o subperiostální absces, který vzniknul nad ložiskem osteomyelitidy lebeční kosti a nazývá se Pottův tumor. Do této doby byl v odborné literatuře popsán pouze jeden případ u dospělého pacienta a jeden případ u desetiletého dítěte s akutní mastoiditidou. Jedná se o typický případ komplikace OMA, jejíž příznaky jsou maskovány podáváním ATB terapie. Dítě bylo několik dní léčeno pro OMA, nedocházelo však ke snížení horečky a přidávala se únava a spavost. Až následná vyšetření pomocí zobrazovacích metod poukázalo na kombinaci intra a extrakraniální komplikace. Byla provedena okamžitá chirurgická intervence, antromastoidektomie, evakuace hnisu, který vytékal pod vysokým tlakem a odstranění veškeré zánětem postižené kosti. Pacient dostával trojkombinaci antibiotik. V článku jsem poukázali na fakt, že akutní středoušní zánět u dětí je jednou z nejčastějších diagnóz, s velmi dobrou diagnostikou a léčbou, ale pořád se vyskytují komplikace, včetně těch, které mohou dítě ohrozit na životě. Na tyto komplikace musíme neustále myslet, stejně jako na fakt, že jejich průběh je maskován dosavadní léčbou a není tak plně vyjádřena jejich typická klinická symptomatologie. V případě nejasných, a především nelepších se potíží, je vždy na místě provést zobrazovací vyšetření, které případnou komplikaci potvrdí. Nutná je pak urgentní chirurgická intervence, protože i zde platí stará chirurgická zásada „ubi pus, ibi evacua“. Adekvátní antibiotická terapie a multioborová spolupráce v péči o komplikovaného pacienta jsou samozřejmostí a je ve prospěch pacienta.

Základním chirurgickým výkonem v léčbě komplikací akutního středoušního zánětu je antromastoidektomie. Principem operace je otevření pneumatického systému mastoidu a uvolnění aditu. Operace se provádí v celkové anestezii, v poloze na zádech, provede se retroaurikulární řez, obnaží planum mastoideum a pomocí frézy a řezacích vrtáků se snáší kost.

Je nutné brát zřetel na důležité anatomické struktury, které jsou zároveň orientačními body, jako je laterální polkruhovitý kanálek, esovitý splav, plotna střední jámy lební, sinodurální úhel, incisura mastoidea, aditus a krátký výběžek kovádlinky. Standardní operace končí po odstranění všech zánětem postižených sklepů a uvolnění aditu. Antromastoidektomie (AMT) se používá též v terapii chronických forem středoušního zánětu nebo jako přístupová cesta u kochleární implantace. Její bezpečné provedení by měl ovládat každý ušní chirurg.

3.1.12 Vlastní příspěvek k problematice

Na našem pracovišti jsme pozorovali pokles v počtu provedených antromastoidektomií, proto jsme se rozhodli pro provedení analýzy, kterou jsme následně publikovali v časopise Otorinolaryngologie a foniatrie: „Antromastoidektomie v dětském věku.“⁴⁵ (Příloha 4). Studie ukázala, že ve sledovaném období 1997–2013 (17 let) došlo k poklesu počtu prováděných AMT až o 82 %, dále k obrácení poměru akutních a plánovaných výkonů ve prospěch plánovaných operací. Pokles indikací k provedení AMT u akutních stavů je podmíněn efektivní, včasnou a racionální antibiotickou terapií, která je zároveň i prevencí komplikací akutního středoušního zánětu.

Pokles plánovaných operací u chronických středoušních zánětů lze dát do souvislosti se zlepšením diagnostických procesů (otomikroskopie, CT, MRI), včasném zachycení nemoci v příznivějších stadiích i zavedení použití tlak vyrovnávajících trubiček v terapii recidivující akutní otitidy i chronického středoušního zánětu. Důležitou roli zde hraje také dobrá dostupnost péče otorinolaryngologa v ČR. V souvislosti s antibiotickou terapií, rutinně prováděnou paracentézou u rozvinuté akutní otitidy a včasným zachytem klesá i počet zánětlivých komplikací akutního středoušního zánětu.

Dále jsme identifikovali změnu v zastoupení mikrobiálních původců u akutní mastoiditidy. Do roku 2009 byl nejčastějším patogenem *S. pneumoniae* (31 %), od roku 2009

byl hlavním patogenem shodně *S. pyogenes* (13 %) a *S. pneumoniae* (13 %), dále *H. influenzae* (11 %). Méně často se uplatnily další bakterie (*S. aureus*, *Pseudomonas aeruginosa*, *Enterococcus* a další). Pokles nálezu *S. pneumoniae* od roku 2009, jako původce akutní mastoiditidy vedoucí k AMT, koresponduje s celkovým poklesem invazivních pneumokokových onemocnění u dětí v ČR (8). Dá se tak předpokládat efektivita zavedení plošného očkování polyvalentní pneumokokovou vakcínou, která je prokázána i v jiných zemích (6, 13, 17).

Naše výsledky jednoznačně dokazují, že provedení AMT u akutní mastoiditidy přináší pro většinu pacientů významný benefit, urychluje proces hojení akutního zánětu, minimalizuje riziko rozvoje intrakraniálních komplikací a recidiv akutního středoušního zánětu a představuje dobrou prevenci vůči rozvinutí chronických zánětlivých změn středouší a bradavčitého výběžku. Z uvedených skutečností se lze domnívat, že počet dětských pacientů, kteří budou muset podstoupit provedení AMT (akutní i plánované), bude v budoucnu v ČR i nadále klesat. Z tohoto důvodu vyvozujeme, že je nutné soustředit tyto pacienty na vyšší specializovaná pracoviště, která mají dostatek zkušeností a trénovaného ušního chirurga. Pro mladé lékaře bude beze sporu těžší praktický nácvik této operace v klinickém provozu. Je namístě, aby vznikaly laboratoře pro výuku ušní chirurgie při klinických pracovištích, kde bude možné trénovat na kadaverech.

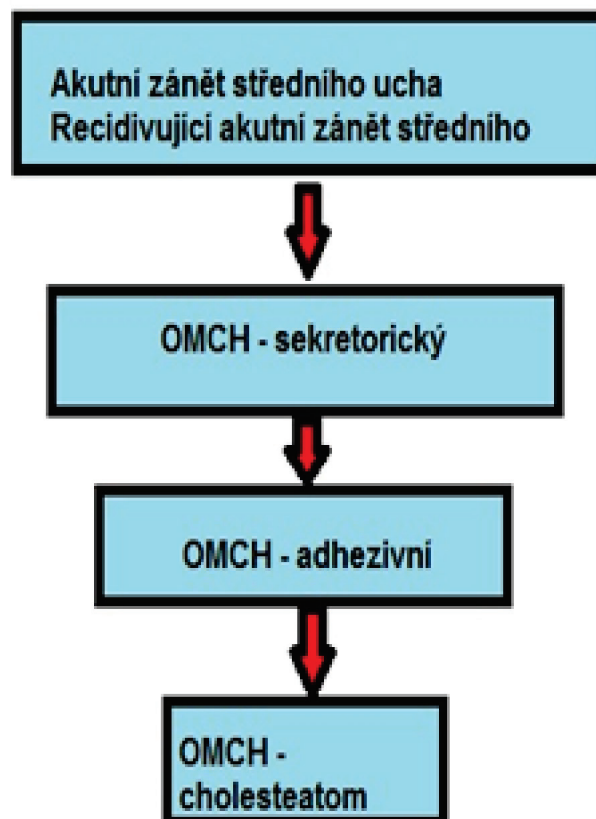
3.2 Chronický středoušní zánět v dětském věku

Chronický zánět středního ucha (*otitis media chronica* - OMCH) představuje ireverzibilní zánětlivé změny středního ucha trvající déle než 6 týdnů. U dospělých se typicky manifestuje zapáchajícím výtokem z ucha, převodní nedoslýchavostí a přítomností perforace ušního bubínku. Nebývají přítomny známky akutního zánětu středního ucha, jako je zvýšená teplota, rýma, bolesti ucha nebo zvýšené hodnoty zánětlivých parametrů (CRP, leukocyty).

Klasifikace chronického středoušního zánětu není zcela jednotná. V praxi se používá dělení na chronický středoušní zánět epitympanální, který je častěji asociován s výskytem cholesteatomu a mezotympanální, u kterého se vyskytuje perforace a intermitentní výtok z ucha. Mnoho autorů toto dělení považuje za nevhodné či nedostačující.

V roce 2005 byla ustanovena nová klasifikace (Nadol), která rozlišuje tři kategorie: chronický aktivní středoušní zánět, chronický neaktivní středoušní zánět a chronický neaktivní středoušní zánět s častou reaktivací. Tato klasifikace podle autorů blíže charakterizuje klinický stav⁴⁶.

Na našem pracovišti vidíme u dětí jasnou posloupnost a typický vývoj chronického středoušního zánětu v čase (Obrázek 1).



Obrázek 1: Typický vývoj chronického středoušního zánětu v čase u dětí.

Z tohoto schématu je patrné, že k vývoji OMCH dochází většinou u dětí, které mají v anamnéze již proběhlý akutní středoušní zánět, nebo recidivující formu akutního středoušního zánětu (3 a více akutních středoušních zánětů za půl roku). Tento fakt se shoduje i s naším pozorováním, kde ve studii u dětí s retrakční kapsou ušního bubínku jich až 76 % trpělo na recidivující akutní středoušní zánět⁴⁷.

3.2.1 Chronická sekreторická otitida

U dětských pacientů je nejčastější formou OMCH chronická sekreторická otitida (OMCHS). Ta je definována přítomností tekutiny za celistvým ušním bubínkem po dobu nejméně 3 měsíců. Zároveň nejsou přítomny známky akutního středoušního zánětu⁴⁸. Právě kvůli přítomnosti sekretu ve středouší se často označuje jako „glue ear“ neboli klihové ucho.

Hlavní příčinou rozvoje OMCHS je dysfunkce sluchové trubice. V důsledku toho je porušena jak funkce drenážní, tak ventilační. Při déletrvajícím problému dochází k rozvoji trvalého podtlaku ve středouší, mění se i složení plynů. Sliznice reaguje množšením pohárkových buněk a vzniká patologický sekret různé konzistence a barvy od řídkého až po velmi hustý organizovaný hlen. Přítomností sekretu ve středouší je omezen pohyb bubínku i středoušních kůstek, proto je typickým příznakem převodní nedoslýchavost. Právě nedoslýchavost přivádí rodiče s dítětem k otorinolaryngologovi. Často se vyskytuje i pocit tlaku v uchu.

Diagnostika je založena na otoskopii, tympanometrii a vyšetření sluchu. Při otoskopii vidíme většinou částečně vpáčený bubínek, za bubínkem je přítomna hladina tekutiny nebo bubliny vzduchu v tekutině. Při provedení pneumatické otoskopie je patrné omezení pohybu bubínku. Pokud dítě spolupracuje a je možné provést audiometrické vyšetření vidíme na audiogramu převodní nedoslýchavost. Tympanometrie nám ukazuje typicky plochou křivku typu B.

Léčba může být konzervativní nebo chirurgická. Existuje mnoho studií, které hodnotily vliv různých medikamentů v léčbě OMCHS (nosní kortikoidy, antihistaminika, nosní kapky, antibiotika) u všech se však potvrdil pouze krátkodobý efekt medikace⁴⁹⁻⁵¹. Jedinou efektivní konzervativní léčbu představují autoinsuflační techniky^{52,53}. Jejich princip spočívá v provzdušňování středouší zvýšením tlaku v horních dýchacích cestách za současného polykání. Nahrazuje se tak ventilační funkce sluchové trubice.

Základem chirurgické léčby OMCHS je protěti ušního bubínku, odsání sekretu ze středouší a zavedení tlak vyrovnávající trubičky do bubínku (TVT). Tato trubička pak působí v bubínku dlouhodobou perforaci a slouží k nahrazení narušené ventilační funkce sluchové trubice, minimalizuje podtlak ve středouší a jeho následky. Součástí léčby bývá standardně i vyšetření a případné odstranění zbytnělé hltanové tonsily (adenoidní vegetace), i když některé práce a doporučení poukazují na fakt, že tento zákrok není pro funkci sluchové trubice zásadní, protože základním problémem není obstrukce sluchové trubice v nosohlтанu, ale porucha její funkce jako celku⁵⁴. Adenotomie může též představovat rizika pro některé skupiny dětí, například s rozštěpovými vadami⁵⁵.

Indikace k chirurgické léčbě představuje převodní nedoslýchavost více než 30 decibelů, nedostatečný vývoj řeči, současně přítomná těžká vada zraku a strukturní defekty na bubínku (retrakční kapsa, adhezivní proces nebo atelektáza).

Rizikovou skupinou pro rozvoj OMCHS jsou děti s kraniofaciálními deformitami, především pacienti s rozštěpem patra, u který je porucha funkce sluchové trubice přítomna vždy a dlouhodobě⁵⁶⁻⁵⁸. Zavedená TVT v bubínku pacientovi nijak nevadí, důležitá je ochrana uší proti vniknutí vody při koupání. Také je vhodné zavádět TVT od výrobců, kteří garantují bezpečné absolvování vyšetření pomocí magnetické rezonance bez nutnosti extrakce TVT. Antromastoidektomii provádíme v případě chronických zánětlivých změn na CT spánkové kosti.

U dětí, které trpí na OMCHS a nedaří se nám konzervativní ani chirurgickou léčbou dostatečně eliminovat dysfunkci sluchové trubice, nebo jsou děti neadekvátně léčené, pozorujeme postupný přechod do dalších forem chronického středoušního zánětu, objevuje se retrakční kapsa, destrukce středoušních kůstek, úplná atrofie bubínku s rozvojem atelektázy nebo dojde k vývoji nejzávažnějšího stavu a tím je cholesteatom.

Chronický středoušní zánět patří mezi největší oblast mého profesního zájmu. Publikoval jsem několik prací, které se věnují tomuto tématu a poukazují na možnosti diagnostiky, terapie i komplikací^{45, 48, 53}. Také upozorňuji na často podceňovanou dynamiku onemocnění. Progrese OMCH u dětí je mnohem rychlejší a závažnější než v dospělé populaci, proto je klíčové děti sledovat v kratších časových intervalech a dlouhodobě a včas indikovat případné chirurgické řešení. Tím můžeme předejít rozvoji závažnějšího stavu, jako je destrukce středoušních kůstek nebo vznik cholesteatomu.

3.2.2 Chronický adhezivní zánět středního ucha

Chronický adhezivní zánět středního ucha (OMCHA) je charakterizován přítomností strukturních abnormalit ušního bubínku nebo středouší. Na bubínku se jedná typicky o výskyt retrakčních kapsy. Ve středouší mohou vznikat v důsledku opakovaných akutních zánětů nebo při dlouhodobém sekretorickém zánětu vazivové srůsty, které omezují hybnost kůstek. Také může dojít k ukládání vápníku a vzniku vápenatých inkrustací na bubínku (což omezuje jeho pohyblivost) nebo i na různých místech v dutině bubínkové, včetně ploténky třmínku, která se tak stává fixovanou a zvuk se nepřenáší do vnitřního ucha.

Retrakční kapsa ušního bubínku (RK) je lokalizovaná oblast bubínku vpáčená směrem do bubínkové dutiny. Zatím co zdravý ušní bubínek, je popsán jako relativně tuhá, elastická membrána bez tendence ke kolapsu, je RK poddajná a s tendencí ke kolapsu do dutiny bubínkové. RK se může vyskytovat ve všech kvadrantech pars tensa bubínku, stejně tak může

postihovat oblast pars flaccida. Může postihovat i obě části bubínku zároveň. Jako hlavní příčina vzniku RK se uvádí působení dlouhotrvajícího nebo recidivujícího podtlaku ve středním uchu, který je způsoben především poruchou funkce Eustachovy trubice⁵⁹⁻⁶¹. V dostupné literatuře jsou i studie, které tvrdí, že v patogenezi vzniku RK se uplatňuje přítomnost mesenchymu nebo zánětlivé reakce v návaznosti na otitidu ve středním uchu, především v zadním horním kvadrantu pars tensa a v oblasti pars flaccida, což jsou dvě místa typická pro vznik retrakční kapsy a atelektázy. Některé práce poukazují na to, že bez zánětu retrakce nevzniká^{7, 13}. Nové teorie konstatují, že vznik RK je součástí přirozených mechanismů hojení v oblasti dutiny bubíkové⁶².

Klasifikace retrakčních kapes

V současnosti se celosvětově používají převážně tři klasifikační systémy retrakčních kapes. Pro RK v oblasti epitymana je určena klasifikace dle Tose, v oblasti mesotympana klasifikace dle Sadého a pro obě oblasti je možno použít klasifikaci dle Charachona.

Klasifikace dle Sadého nezahrnuje délku trvání, přítomnost či nepřítomnost adhezivních změn, které souvisí s reverzibilitou i další faktory (Tabulka 2).

Sadé I	mírná retrakce bez kontaktu bubínku s inkudostapediálním skloubením, prominence krátkého výběžku kladívka
Sadé II	kontakt bubínku s kovadlinkou nebo inkudostapediálním skloubením
Sadé III	kontakt bubínku s promontoriem bez fixace
Sadé IV	kontakt bubínku s promontoriem s fixací, adheze do sinus tympani

Tabulka 2: Retrakce pars tensa, klasifikace dle Sadého⁶³.

Tos a Poulsen vytvořili klasifikaci retrakčních kapes v oblasti epitymana založenou na rozsahu a závažnosti⁶⁴. Retrakční kapsy dělí na akutní, pokud trvají méně než 3 měsíce a

chronické, které trvají 3 a více měsíců. Klíčové faktory, které reflektují progresi a závažnost retrakční kapsy uvádí Tabulka 3. Klasifikaci epitympanálních RK dle Tose uvádí Tabulka 4.

Vztah ke strukturám středního ucha	Kontakt nebo adheze ke středoušním kůstkám: kovadlinka, kovadlinko-třmínkové skloubení, třmínek, hlavička kladívka, nebo k jiným strukturám jako je promontorium.
Expanze v souvislosti s tlakem	Celá retrakční kapsa je nebo není schopna vrátit se do původní polohy při použití pneumootoskopu nebo při inhalaci anesteziologických plynů v celkové anestezii.
Rozsah vizualizace	Zdali je celá retrakční kapsa viditelná při vyšetření nebo je její část nepřehledná i při aplikaci tlaku do středouší, lokalizace v sinus tympani, recessus facialis, epitympanum).
Samočistící schopnost a přítomnost infekce	Zdali je retrakční kapsa klidná se zachovalou samočistící schopností a migrací povrchového epitelu nebo ne, zdali je přítomná debris, krusty, nebo hnisavý obsah.

Tabulka 3: Klíčové faktory reflektující progresi a závažnost retrakční kapsy.

S těmito názory se ztotožňujeme i na našem pracovišti a jejich hodnocení považujeme za velmi důležité v rozhodování o chirurgické léčbě retrakční kapsy v dětském věku.

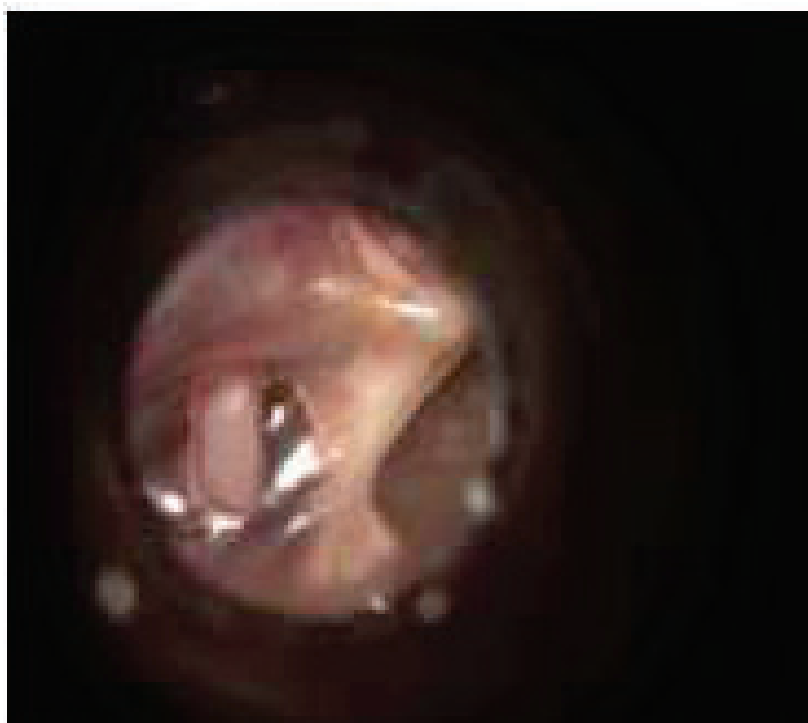
Tos I	lehká retrakce pars flaccida bez kontaktu s krčkem kladívka
Tos II	kontakt pars flaccida s krčkem kladívka bez eroze kosti
Tos III	kontakt pars flaccida s krčkem kladívka s erozí kostěného anulu
Tos IV	kontakt pars flaccida s krčkem a hlavičkou kladívka s erozí kostěného anulu.

Tabulka 4: Retrakce pars flaccida, klasifikace dle Tose⁶⁵.

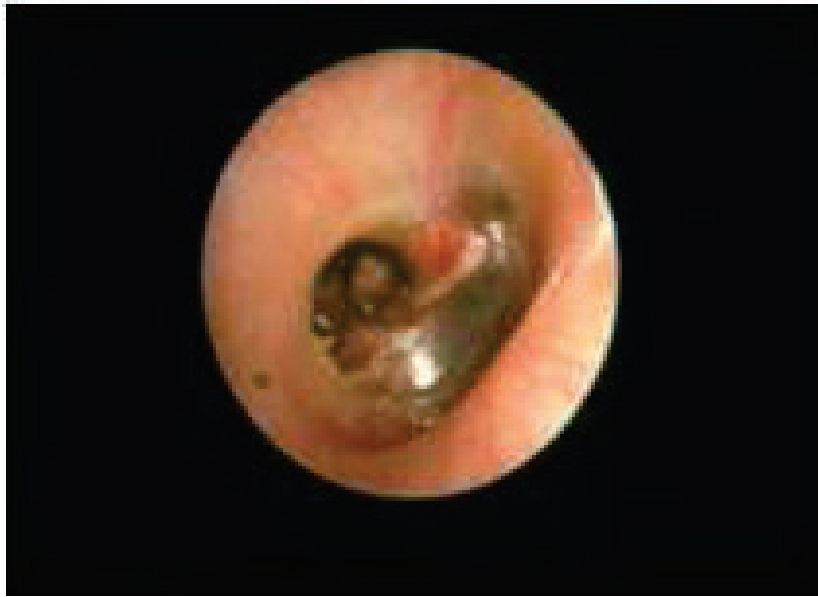Dalším, často používaným klasifikačním systémem, je hodnocení retrakční kapsy dle Charachona. Tento systém považujeme za jednoduchý pro klinickou praxi a efektivní v rozhodování o konzervativní nebo chirurgické léčbě retrakční kapsy u dětí.

Charachon I	Retrakční kapsa kontrolovatelná, nefixovaná.
Charachon II	Retrakční kapsa kontrolovatelná, fixovaná.
Charachon III	Retrakční kapsa nekontrolovatelná, fixovaná.

Tabulka 5: Ohraničená retrakční kapsa, klasifikace dle Charachona⁶⁶.



Obrázek 2: Retrakční kapsa pars tensa, Charachone II (Urík 2017).



Obrázek 3: Retrakční kapsa pars tensa, Charachone III (Urík 2017).

Z klinického hlediska dělíme retrakční kapsy na reverzibilní a ireverzibilní.⁶⁷

U reverzibilních retrakčních kapes může dojít k jejich spontánní úpravě samovolně nebo po terapii (adenoidektomie, zavedení ventilačních trubiček, antromastoidektomie, režimová opatření a další). U ireverzibilních je na místě chirurgická intervence v souvislosti s klinickým stavem

V odborné veřejnosti se pravidelně diskutuje o patogenezi retrakční kapsy, o dynamice jejího vývoje, a především o vztahu k cholesteatomu. Vzhledem k tomu, že jsem několik let působil jako odborný asistent na Ústavu histologie a embryologie LF MU v Brně, rozhodl jsem se zaměřit svůj výzkum právě na patogenezi a strukturu retrakční kapsy ušního bubínku u dětí a potvrdit nebo vyvrátit retrakční teorii vzniku cholesteatomu. Tato teorie tvrdí, že retrakční kapsa předchází vývoji cholesteatomu. V současnosti existuje omezený počet prací zabývajících se histologickou analýzou retrakční kapsy pars tensa ušního bubínku a jejího vztahu k cholesteatomu v dětském věku.

3.2.3 Vlastní příspěvek k problematice

V první fázi výzkumu byla provedena histologická a histochemická analýza. Jednalo se o prospektivní studii, ve které bylo histologicky vyšetřeno 31 retrakčních kapes pars tensa ušního bubínku odebraných během standardních plánovaných operací u dětských pacientů. Jednalo se o RK stádia II a III dle Charachona, bez známek progresu cholesteatomu. Výsledky studie jsme publikovali v časopise *International Journal of Pediatric Otorhinolaryngology*: „Histological analysis of retraction pocket pars tensa of tympanic membrane in children“⁴⁷ (Příloha 5)

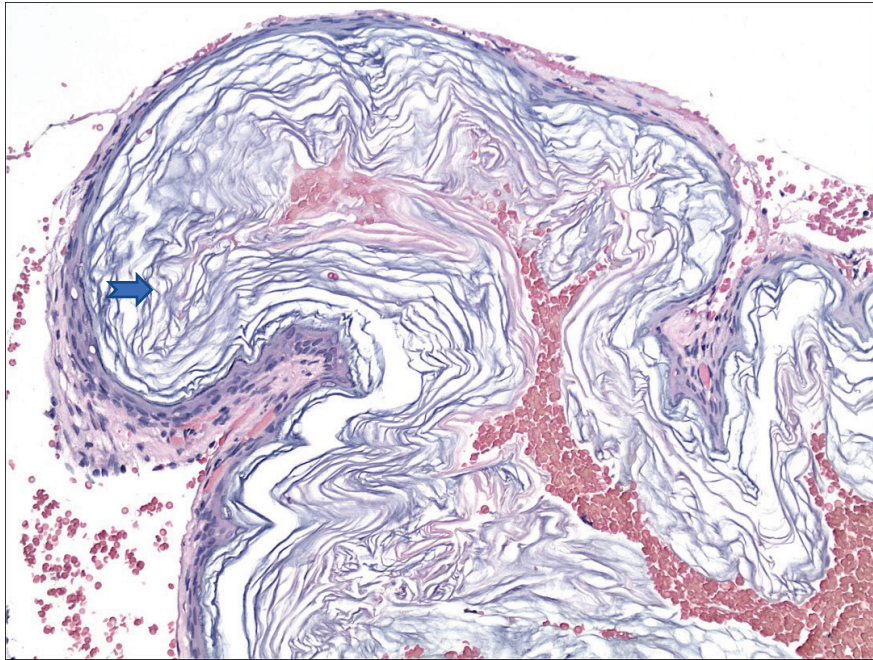
Indikace k operačnímu řešení RK byly: nedoslýchavost v souvislosti s RK, nebo otomikroskopicky sledována progresivní onemocnění. Ze studie byly vyloučeny případy RK s klinickými znaky cholesteatomu a RK, které nebylo možno odstranit vcelku. Ve všech případech následovala po odstranění RK rekonstrukce bubínku chondroperichondriovým štěpem z tragu. Všichni pacienti podstoupili předoperační vyšetření zahrnující odebrání anamnézy, otomikroskopické vyšetření, tympanometrické vyšetření a audiometrické vyšetření sluchu (tónová audiometrie).

Retrakční kapsy byly rozděleny do 2 skupin dle klasifikace dle Charachona (II – RK kontrolovatelná, fixovaná, III – RK nekontrolovatelná, fixovaná). RK stadia I (kontrolovatelná a nefixovaná) standardně neoperujeme.

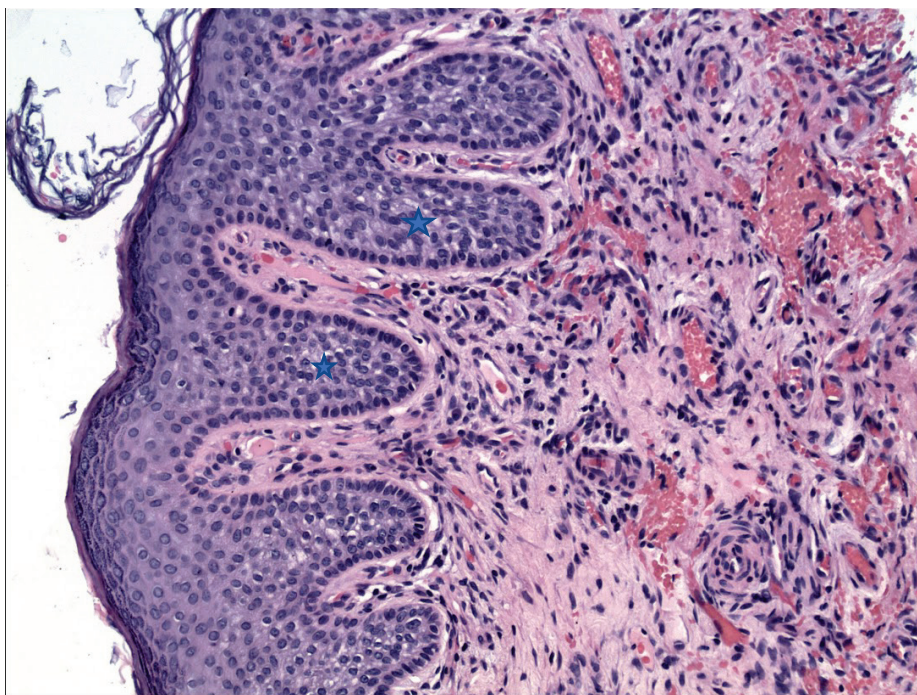
Z odebraných vzorků byly zhotoveny histologické řezy, které byly barveny základním histologickým barvením hematoxylin-eozin. K upřesnění pozorovaných nálezů byla použita barvení k průkazu kolagenního vaziva dle Van Giesona, k průkazu elastických vláken barvení dle Verhoeffa, k průkazu kyselých mukopolysacharidů barvení metodou Alcian a k průkazu polysacharidů v bazální membráně metoda PAS (Periodic Acid Schiff).

Následnou analýzou jsme zjistili několik zajímavých poznatků. Popsali jsme histologické znaky jako je hyperkeratóza, prorůstající epitelové čepy (rete pegs), subepiteliální zánětlivý

infiltrát, hypervaskularizaci a degenerativní změny prostřední vrstvy bubínku s přítomností fragmentovaných elastických vláken s vysokou četností. Délka i tloušťka retrakční kapsy, tloušťka epidermis a výskyt rete pegs byly větší ve skupině III než II, zvyšoval se i podíl fragmentovaných elastických vláken. Svědčí to o faktu, že v případě RK se jedná o progresivní onemocnění, vedoucí ke vzniku cholesteatomu.



Obrázek 4: Histologie, Basket hyperkeratóza (➡), barvení HE, (200x) (Urík 2017).



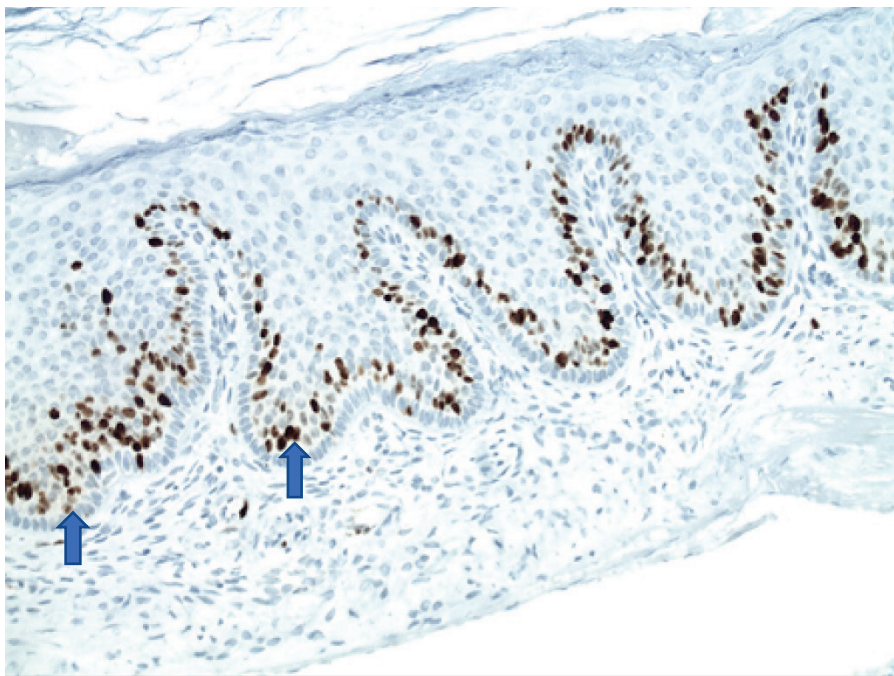
Obrázek 5: Histologie, Epitelové čepy (★), barvení HE, (200x) (Urík 2017).

Na toto téma jsem obhájil svou dizertační práci „ Histologická a histochemická analýza retrakční kapsy pars tensa ušního bubínku u dětí, 2017.“

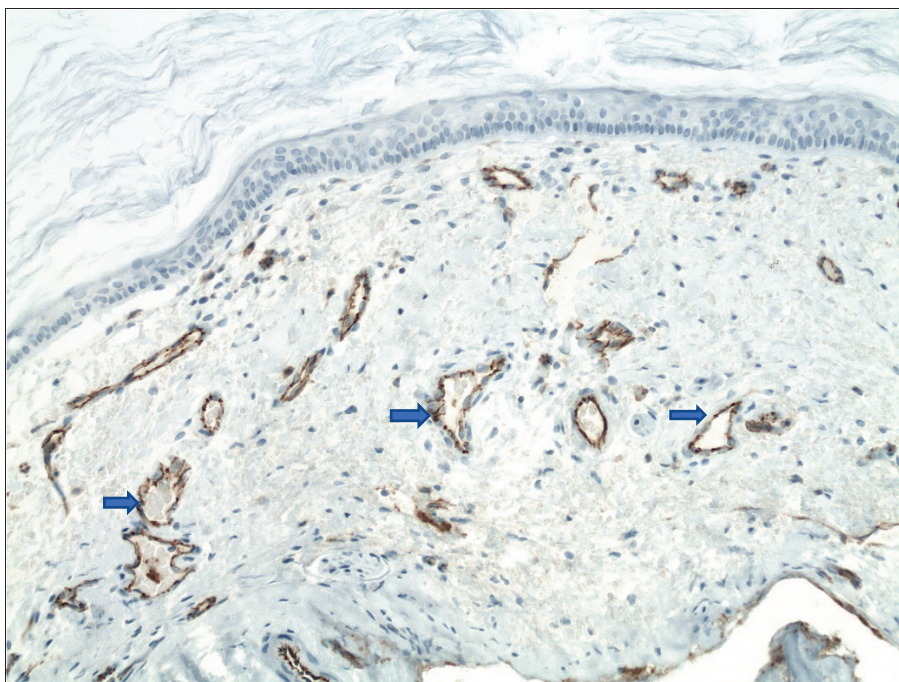
Druhá fáze výzkumu retrakční kapsy se zaměřila na imunohistochemickou analýzu. Výsledky jsme publikovali v časopise International Journal of Pediatric Otorhinolaryngology: „Immunohistochemical analysis of retraction pocket pars tensa of tympanic membrane in children“⁶⁸ (Příloha 6)

Imunohistochemie byla prováděna na parafínových řezech o síle 2-3 μm v automatu Benchmark XT (Ventana Medical Systems, Inc.). V optickém mikroskopu typu BX45 firmy Olympus byla kvalitativně hodnocena pozitivita cytoplazmy a buněčné membrány u protilátek D2-40 a CD31, cytoplazmatická pozitivita u protilátky MMP9 a membránová pozitivita u protilátky CD45 LCA. Jaderná exprese byla vyjádřena kvantitativně u protilátky Ki67. Popsali jsme změny na úrovni imunohistochemie, kdy jsme prokázali, že u retrakčních kapes stadia III dle Charachona je signifikantně vyšší výskyt Ki67 (hyperproliferace), CD31

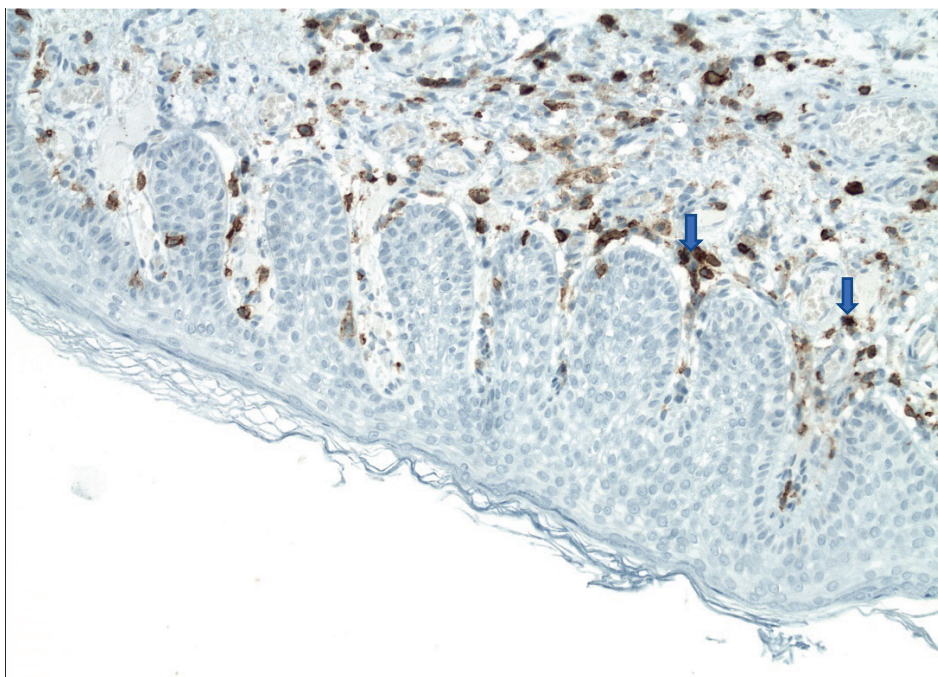
(novotvorba cév), CD45 (zánět) a D2-40 (lymfatické cévy) než u stadia II. Naopak jsme na rozdíl od některých autorů nepozorovali poruchu kontinuity bazální membrány. U obou stadií retrakční kapsy jsme s vysokou četností pozorovali výskyt MMP9 (degenerace pojivové tkáně).



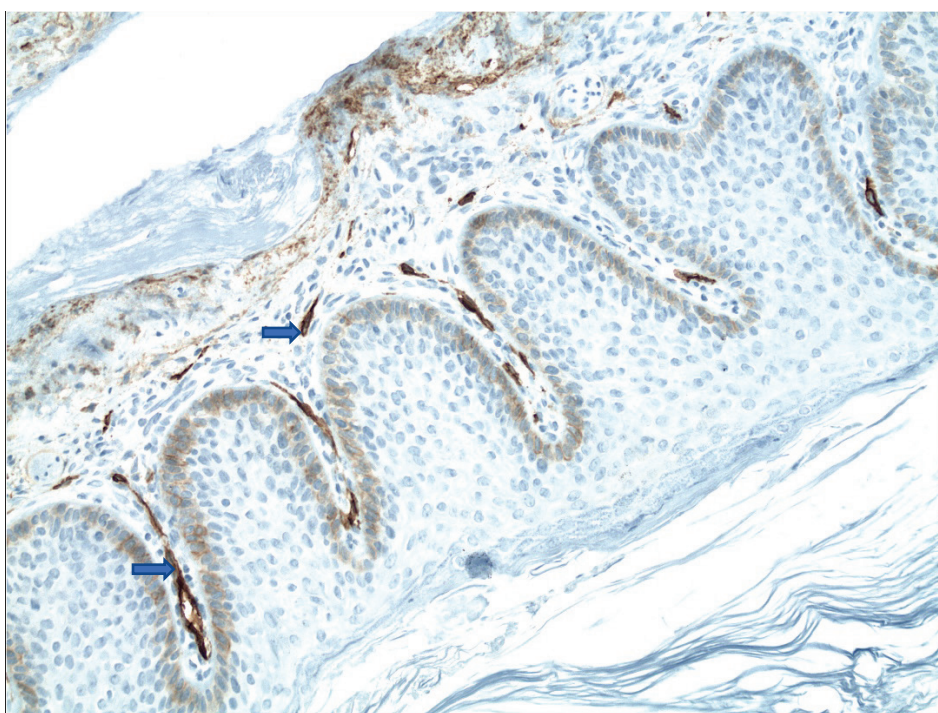
Obrázek 6: Imunohistochemie, Ki-67 (↑) v oblasti rete pegs (200x) (Urík 2019).



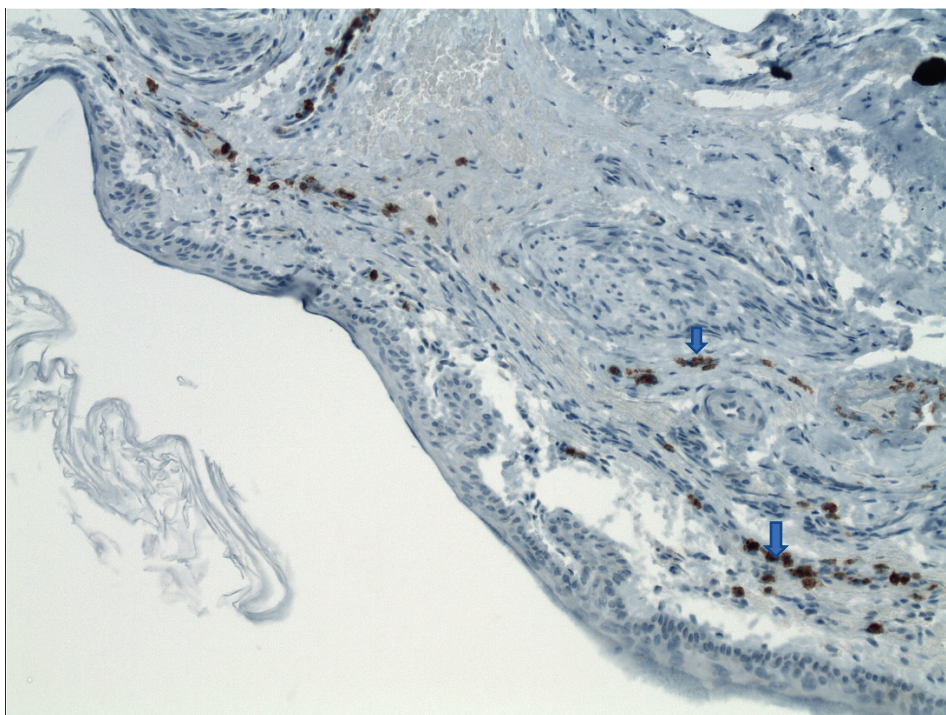
Obrázek 7: Imunohistochemie, CD31 (→) – kapiláry, (200x) (Urík 2019).



Obrázek 8: Imunohistochemie, CD45 (↓), zánětlivý infiltrát v bubínku (200x) (Urík 2019).



Obrázek 9: Imunohistochemie, D240 (→), lymfatické cévy (200x) (Urík 2019).



Obrázek 10: Imunohistochemie, MMP9 (↓) v bubínku (200x) (Urík 2019).

Naše pozorování svědčí o tom, že v případě retrakční kapsy se jedná o progresivní onemocnění, které může vést ke vzniku cholesteatomu. Uvedené nálezy podporují i naše rozhodování o včasném operačním řešení RK pars tensa ušního bubínku, obzvláště stadia III dle Charachona. Na základě našich pozorování považujeme retrakční kapsu pars tensa ušního bubínku u dětí jednoznačně za precholesteatomové stadium.

3.2.4 Vlastní příspěvek k problematice

Poznatky z několikaletého výzkumu patogeneze retrakční kapsy ušního bubínku u dětí jsem publikoval v časopise *Medicina*: „Pathogenesis of Retraction Pocket of the Tympanic Membrane—A Narrative Review“⁶⁹ (Příloha 7).

Smyslem článku bylo shrnout současné poznatky vědy v této oblasti a obohatit je o námi získaná data z histologických studií. Poukazují na fakt, že dlouho uznávané tvrzení, že za vznik retrakční kapsy je zodpovědný pouze podtlak ve středouší v důsledku dysfunkce sluchové trubice již není platné. Existují dostupné vědecké studie, které jasně prokázali, že ke vzniku

retrakční kapsy dochází též u pacientů s normální funkcí sluchové trubice. Rozvoj retrakční kapsy nebo cholesteatomu byl popsán u mnoha dětí po odstranění nosohltanové tonsily a zavedení tlak vyrovnávajících trubiček, i když tento zákrok měl vést k normalizaci stavu a prevenci vzniku těchto patologií. Zdůrazňuji, že existuje jasná souvislost mezi vznikem retrakční kapsy a opakovanými atakami akutního středoušního zánětu.

Ze získaných dat plyne, že prvním krokem v patogenezi retrakční kapsy je afekce zánětlivého procesu ze středoušní sliznice na ušní bubínek. Zánětlivý proces vyvolává v prostřední vrstvě bubínku typické patologické změny: hypervaskularizaci, degradaci dvojité vrstvy kolagenních vláken, fragmentaci elastických vláken a další. Tyto změny nutně vedou k významnému oslabení ušního bubínku, především v oblasti pars tensa. Tato oblast se pak stává náchylnější ke vzniku retrakční kapsy. Zánětlivý proces tedy sehrává klíčovou roli při vzniku a dalším vývoji retrakční kapsy, jak to můžeme vidět u dětí s normální funkcí sluchové trubice. Prevence zánětu je tak důležitou součástí léčebné strategie retrakční kapsy⁶⁹.

Diagnostika retrakční kapsy je založena na pečlivém otomikroskopickém vyšetření. Doplňující vyšetření jsou: tympanometrie (běžně pozorujeme všechny základní typy tympanometrických křivek), tónová audiometrie (běžně pozorujeme lehkou převodní nedoslýchavost) a v případě podezření na komplikaci (cholesteatom) provádíme zobrazovací vyšetření spánkové kosti (HRCT).

Terapie retrakční kapsy je opakovaně ožehavým tématem tohoto onemocnění. Neexistuje jednoznačný konsenzus, jak postupovat. Jsou pracoviště, které preferují sledování pacienta ve smyslu „watch and wait“ a řeší až případné vzniklé komplikace⁷⁰. U kontrolovatelné RK se často v první fázi snažíme o zlepšení ventilace středouší, proto se provádí odstranění zbytněle hltanové tonsily, zavedení TVT do ušního bubínku případně antromastoidektomie. Na některých pracovištích se provádí prostá resekce RK s ponecháním perforace bubínku.

Chirurgické řešení RK je namístě, pokud se jedná o nekontrolovatelnou retrakční kapsu, je přítomna progresivní otomikroskopického nálezu, převodní nedoslýchavost nebo se již objevil zápachající výtok z ucha^{71, 72}. Existují různé chirurgické přístupy a techniky. Přístup k bubínku může být endaurální, ednomeatální nebo retroaurikulární. U dětí preferujeme vzhledem k anatomickým poměrům jednoznačně retroaurikulární přístup. Dvě základní techniky operace rekonstrukce bubínku jsou overaly a underlay, dnes se převážně používá technika underlay, kde se štěp ukládá pod bubínek.

3.2.5 Chronický středoušní zánět s cholesteatomem

Chronický středoušní zánět s cholesteatomem představuje nejzávažnější formu OMCH. Cholesteatom je definován přítomností vrstevnatého dlaždicobuněčného epitelu ve středouši⁷³. Makroskopicky je převážně bílé barvy a tvoří ho vrstvy keratinu. Cholesteatom má typicky dvě základní složky, a to matrix a perimatrix. Matrix je tvořena právě koncentricky uspořádanými vrstvami keratinu. Perimatrix je vrstva zánětlivé granulační tkáně, která je uložena zevně od matrix.

Incidence cholesteatomu se udává v rozmezí 3–6 na 100 000 obyvatel. Některé národní studie udávají i větší incidenci v rozmezí 8-15 na 100 000 obyvatel a změny v incidenci v dlouhodobém sledování^{74, 75}. Na recidivě cholesteatomu se podílí více faktorů, obecně je recidiva častější u pacientů mladších 15 let věku, dále při lokalizaci cholesteatomu v mastoidu a při poškození třmínku a kovádky⁷⁶.

Existují různé klasifikace cholesteatomu. Podle doby vzniku se rozlišuje cholesteatom kongenitální a získaný. Podle stavu bubínku rozlišujeme cholesteatom za celistvým bubínkem a s defektem na bubínku (retrakční kapsa nebo perforace). Ostatní klasifikace nemají tak velký klinický význam (rozlišují cholesteatom dle anatomické lokalizace, dle perforace bubínku, dle mechanismu vzniku a podobně).

Cholesteatom za celistvým bubínkem

Cholesteatom za celistvým bubínkem je definován přítomností keratinu za neporušeným bubínkem s tím, že v anamnéze pacienta nesmí být zjištěny perforace bubínku, úraz ucha ani myringotomie. Může být vrožený i získaný.

Incidence kongenitálního cholesteatomu je nízká, udává se kolem 0,12 na 100 000 obyvatel. Jedná se o zbytek embryonální epitelové tkáně ve středouší. Klinicky může být dlouho němý a jeho nález je náhodný. Pokud činí potíže, může se manifestovat převodní nedoslýchavostí, parézou lícního nervu případně i zápachajícím výtokem z ucha. V posledním uvedeném případě je ale již přítomná i perforace bubínku a nelze tak s jistotou potvrdit jeho primární původ.

3.2.6 Vlastní příspěvek k problematice

V roce 2020 jsme publikovali v zahraničním časopise *American Journal of Otolaryngology Head and Neck Medicine and Surgery* původní práci „Experience With Cholesteatoma Behind an Intact Tympanic Membrane in Children“⁷⁷ (Příloha 8). V článku prezentujeme výsledky studie, která analyzuje soubor dětských pacientů s cholesteatomem za celistvým bubínkem na naší klinice za 12 let. Identifikujeme prediktivní faktory, které mohou chirurgům pomoci v léčebné strategii, plánování operace a ve sledování pacienta. Zjistili jsme, že záchyt tohoto onemocnění stoupl významně po roce 2013, pravděpodobně v důsledku časnější diagnostiky s využitím moderních mikroskopů a zobrazovacích metod. Před rokem 2013 byl výskyt raritnější a cholesteatom zachycen v pozdějším, mnohem závažnějším stádiu. Protože je cholesteatom u dětí obecně agresivnější než v dospělé populaci, preferujeme na našem pracovišti vždy chirurgické řešení. Recidiva cholesteatomu v dětském věku je poměrně častá, v našem souboru se vyskytla ve 23,5 %. V článku též diskutujeme o diagnostických kritériích cholesteatomu za celistvým bubínkem, názory v odborné společnosti se liší.

Kongenitální cholesteatom středního ucha byl poprvé popsán roku 1953 (Howard House). V roce 1965 zavedli Derlacki a Clemis diagnostická kritéria pro kongenitální cholesteatom. Levenson a spol. poukázali na vysokou četnost akutního středoušního zánětu u dětí do 2 let v 70 % v USA. Proto dle Levensona známky akutního středoušního zánětu nevyklučují pacienty z diagnostických kritérií⁷⁸⁻⁸⁰. Podobně u našich pacientů, u kterých jsme diagnostikovali kongenitální cholesteatom, se v některých případech v anamnéze vyskytoval katarální středoušní zánět (bez výtoků, spontánní perforace a bez paracentézy). V naší studii splňovalo kritéria kongenitálního cholesteatomu celkem 11 pacientů (5,45 %). Incidence kongenitálního cholesteatomu se v literatuře liší, uvádí se četnost 2-5 % ze všech cholesteatomů^{81, 82}, jiná literatura udává 4-24 %⁸³ a výjimečně je udávaná vyšší četnost kolem 40 %⁸⁴. Prokázali jsme, že klasifikace cholesteatomu za celistvým bubínkem dle Potsica, která rozlišuje stádium I-IV dle rozsahu a závažnosti, plně koresponduje s klinickými potížemi. Čím pokročilejší je stádium v době diagnózy, tím horší jsou pak pooperační sluchové výsledky. Proto je nutné, aby terénní otorinolaryngologové měli povědomí o tomto onemocnění, diagnostikovali a odeslali pacienta včas, s co nejnižším stádiem cholesteatomu, kdy je operace jednodušší a sluchové výsledky mnohem lepší.

Cholesteatom s perforací bubínku

Ve většině případů se u pacientů setkáváme s cholesteatomem ve formě, kdy je již přítomná perforace bubínku. Mnoho otorinolaryngologů diskutuje o tom, co bylo na počátku onemocnění, zdali perforace nebo cholesteatom. Naše studie popsané výše prokazují, že vývoji cholesteatomu u dětí předchází stádium retrakční kapsy, která se v pokročilém stádiu vývoje cholesteatomu jeví již jako perforace bubínku. Pro cholesteatom s perforací na bubínku platí výskyt typických potíží, jako je zapáchající výtok z ucha a převodní nedoslýchavost, méně často se pak vyskytují závratě, tinnitus nebo dochází k rozvoji intrakraniálních či extrakraniálních komplikací, stejně jako je tomu u akutního zánětu středního ucha.

Jediná možná kauzální léčba cholesteatomu je léčba chirurgická. Jejím cílem je odstranění všech cholesteatomových hmot včetně zánětem postižené okolní kosti. Mluvíme také o sanační fázi (operaci). U cholesteatomu v dětském věku se většinou setkáváme s destrukcí středoušních kůstek různého rozsahu. Nejčastěji bývá zánětem zničena kovádlinka, dále pak suprastruktury třmínku nebo celý třmínek. Kladívko bývá většinou zánětem nepostiženo. V současné době je kladen stejně velký důraz nejen na sanační, ale i následnou rekonstrukční fázi, kdy se snažíme o rekonstrukci převodního systému středního ucha s cílem dosáhnout co nejlepšího sluchového zisku pro pacienta. Tuto rekonstrukční fázi můžeme provést již v první době, kdy navazujeme v rámci jedné operace na fázi sanační. Toto je možné, pokud se jedná o cholesteatom menšího rozsahu, jsou vhodné anatomické podmínky a je zde malé riziko recidivy onemocnění. Pokud je naopak cholesteatom velkého rozsahu, nejsou vhodné anatomické podmínky a je velké riziko recidivy onemocnění, provádíme rekonstrukci až ve druhé době v rámci tzv. second look operace. Tato operace se provádí s odstupem 8 až 12 měsíců. Během výkonu chirurg vyloučí případně odstraní recidivu cholesteatomu a provede rekonstrukci. Možnosti provedení rekonstrukce převodního systému jsou různé a stejně tak se liší i sluchové zisky, roli zde hraje mnoho faktorů.

3.2.7 Vlastní příspěvek k problematice

V roce 2017 jsme publikovali první ucelenou původní práci v naší literatuře, která se přehledným způsobem věnuje právě problematice středoušních rekonstrukcí v dětském věku: “Středoušní rekonstrukce u dětí”⁸⁵ (Příloha 9). Ve studii jsme provedli analýzu celkem 89 pacientů ve věku 5 až 18 let, kteří podstoupili na našem pracovišti rekonstrukci převodního systému v letech 2005 až 2012. Prezентujeme klasifikaci rekonstrukčních operací dle profesora Tose, se kterými máme výborné zkušenosti. V případě nejmenšího rozsahu cholesteatomu, kdy jsou středoušní kůstky intaktní a je poškozena pouze membrána bubínku provádíme tympanoplastiku I. typu, kdy nahradíme chybějící část bubínku chondroperichondriovým

štěpem z tragu. V případě, že je zachován třmínek, ale je poškozena kovadlinka nebo její část, provádíme tympanoplastiku II. typu, kdy vložíme mezi třmínek a kovadlinku případně mezi třmínek a kladívko interpozitum, většinou používáme chrupavku, méně často kousek opracované kosti. Pokud zánět způsobí destrukci třmínku, provedeme tympanoplastiku III. typu, kdy vložíme mezi ploténku třmínku a kovadlinku, případně bubínek kolumelu. Také připomínáme často zapomenutý chirurgický postup, kterým je myringostapedopexie nebo neomyringostapedopexie, kdy provedeme transpozici bubínku přímo na hlavičku třmínku. Předpokladem je malá vzdálenost mezi třmínkem a bubínkem a dobrá pohyblivost třmínku. Tento typ rekonstrukce bývá velmi úspěšný a pacienti dosahují dlouhodobě výborné sluchové zisky. V článku dále prezentujeme různé typy materiálů, které se dají použít k rekonstrukci. Obecně jej můžeme rozdělit na autologní a biokompatibilní. Mezi autologní patří především chrupavka, perichondrium, fascie a kost. Biokompatibilní mohou být zhotoveny z různých materiálů (kov, keramika a jiné), my nejčastěji používáme protézy z titanu, se kterými máme dobré zkušenosti. Pokud je protéza vložena mezi hlavičku třmínku a bubínek, bývá označena jako PORP (Partial Ossicular Replacement Prosthesis), v případě, že je vložena mezi ploténku třmínku a bubínek bývá označena jako TORP (Total Ossicular Replacement Prosthesis). Poukázali jsem na důvody, proč používáme autologní materiály vždy, pokud je to možné.

Při analýze našeho souboru pacientů jsme neprokázali významné rozdíly v počtu provedených rekonstrukcí mezi chlapci a dívkami ani v rámci věkového nebo stranového rozložení. Nejčastější patologií, která vedla k nutnosti rekonstrukce byl jednoznačně výskyt cholesteatomu a to až u 78 % všech pacientů. Další, méně časté příčiny pak zahrnovaly: adhezivní otitida s destrukcí kůstek (13 %), vývojové anomálie středního ucha (7 %) a úrazy (2 %). Nejčastějším typem provedené rekonstrukce pak bylo zavedení titanové protézy typu TORP. Průměrná hodnota vzdušného vedení před rekonstrukcí činila 52,5 dB, po rekonstrukci 31,6 dB což je vynikající výsledek. V článku jsme prezentovali i nejčastější příčiny vedoucí

k nutnosti revizní operace po rekonstrukci převodního systému a diskutovali možné komplikace a jejich řešení. Dobrý sluch je v dětském věku nezbytný pro správný vývoj řeči a učení jedince. Uzávěr perforace bubínku, eradikace zánětu ve středouší a obnova převodního aparátu s cílem zlepšení sluchu jsou u dětí s chronickým zánětem středouší velmi významné, protože kvalita života i mentální a jazykové dovednosti a vývoj dětí jsou operací pozitivně ovlivněny.

Středoušní rekonstrukce v dětském věku představují složitou problematiku, kterou je potřeba řešit komplexně, vždy s cílem dosáhnout co nejlepšího sluchového zisku pro pacienta, pokud je to možné. V dětském věku doporučujeme retroaurikulární přístup a použití autologních materiálů. Vždy je nutné pečlivě zvážit indikaci k rekonstrukci vzhledem k anatomickým a funkčním poměrům ve středním uchu u daného pacienta. Výsledky studie ukazují, že i v dětském věku je možné dosáhnout dobrých výsledků jak operačních, tak sluchových. Naše výsledky jsou srovnatelné s mnoha zahraničními pracovišti⁸⁶⁻⁸⁹.

Problematiku chronického středoušního zánětu a tympanoplastik u dětí jsme prezentovali i v dalších publikacích, které jsou uvedeny v příloze habilitační práce.

4 Nedoslýchavost jako nejzávažnější následek středoušního zánětu v dětském věku

Nedoslýchavost (*hypacusis*) je definována jako snížená schopnost vnímat zvukové informace, úplná ztráta sluchu se pak označuje jako hluchota (*anacusis*).

Světová zdravotnická organizace (WHO) rozlišujeme několik stupňů nedoslýchavosti dle tíže ztráty sluchu (Tabulka 6).

Stupeň	Velikost ztráty dle WHO	Popis sluchové ztráty
1.	0-25 dB	Normální sluch
2.	26-40 dB	Lehká nedoslýchavost
3.	41-55 dB	Střední nedoslýchavost

4.	56-70 dB	Středně těžká nedoslýchavost
5.	71-90 dB	Těžká nedoslýchavost
6.	91 dB a více	Velmi těžká nedoslýchavost

Tabulka 6: Stupně tíže nedoslýchavosti dle WHO.

Dle aktuálních údajů WHO trpí nedoslýchavostí více než 466 miliónů lidí na celém světě, což je cca 6% populace, z toho je 34 miliónů dětí⁹⁰.

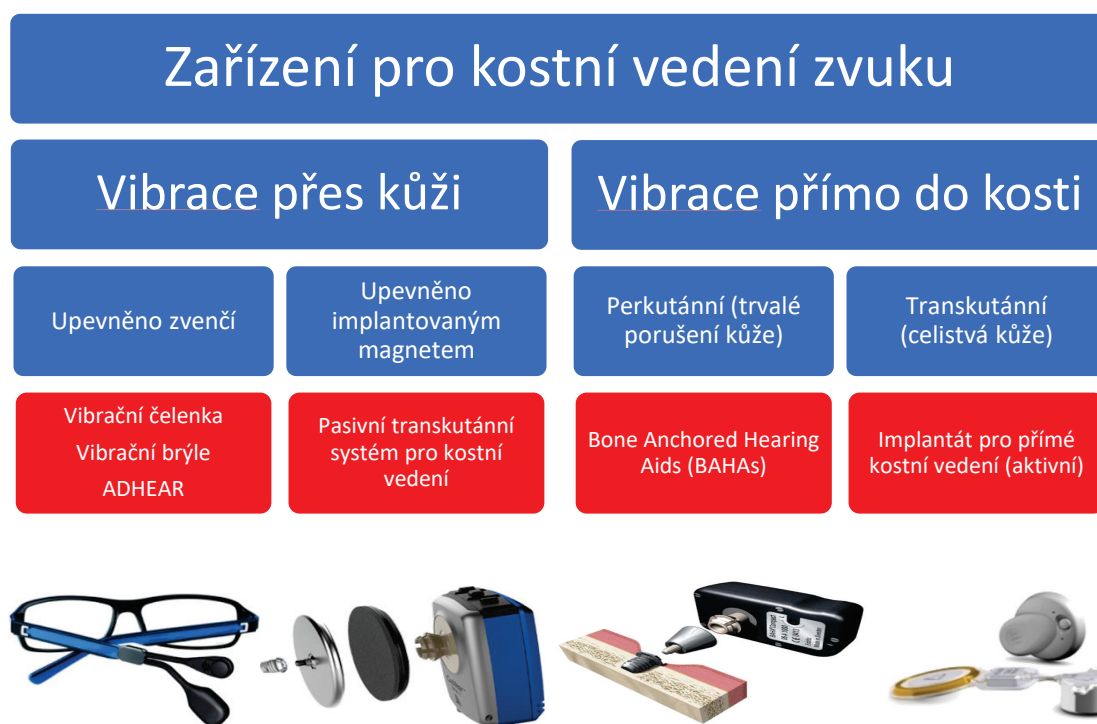V klinické praxi je důležité především rozdělení nedoslýchavosti dle lokalizace v rámci zvukového aparátu. Rozlišujeme tak nedoslýchavost převodní (*hypacusis conductiva*), percepční (*hypacusis sensitiva*) a smíšenou (*hypacusis mixta*).

U převodní nedoslýchavosti je příčina lokalizována v oblasti zevního nebo středního ucha, u percepční je pak porucha v oblasti vnitřního ucha, sluchového nervu nebo dalších etážích sluchové dráhy. V případě smíšené nedoslýchavosti se jedná o kombinaci výše uvedených příčin. Slyšení je obzvláště v ranné dětském věku klíčové pro rozvoj řeči, učení a celkový psychomotorický vývoj dítěte. Proto je i snahou otorinolaryngologů zachytit případnou sluchovou vadu co nejdříve a včas ji adekvátně rehabilitovat. V České republice je zavedený systém novorozeneckého screeningu sluchu a dále pak screening sluchu u předškoláků ve věku 5 let.

Příčiny nedoslýchavosti v dětském věku mohou být vrozené nebo získané. V případě získané nedoslýchavosti se jedná nejčastěji o následek nějaké formy středoušního zánětu. Pokud selžou chirurgické metody řešení nedoslýchavosti, jako jsou operace stenózy zevního zvukovodu nebo rekonstrukční operace bubínku a převodního systému středního ucha, je možná rehabilitace naslouchadly. Naslouchadlo představuje moderní přístroj, jehož základním principem je zesílení zvuku ze zevního prostředí do vnitřního ucha. V případě, že je vada sluchu takového stupně, kdy ani sluchadlo nemá dostatečný efekt, máme k dispozici nejmodernější

možnosti rehabilitace sluchu, které reprezentují implantabilní sluchové systémy. Patří sem kochleární implantáty, aktivní středoušní implantáty a implantáty pro kostní vedení.

Chronický zánět středního ucha vede převážně k rozvoji převodní nedoslýchavosti. Obzvláště v případě opakovaných výtoků z ucha, recidivujícího cholesteatomu nebo tekoucí trepanační dutiny je pro pacienty těžké až nemožné využívat běžná sluchadla. Tito pacienti byli často odsouzeni žít s trvalým sluchovým hendikepem. První možnost adekvátní sluchové rehabilitace přinesli zařízení pro kostní vedení zvuku, které využívají princip přenosu zvuku do vnitřního ucha šířením vibrací lebeční kostí. Tyto zařízení můžeme rozdělit na dvě velké skupiny podle toho, zda se vibrace šíří přes kůži nebo přímo do kosti⁹¹ (Obrázek 11).



Obrázek 11: Různé typy zařízení pro kostní vedení zvuku.

Vzhledem k anatomickým poměrům, především pak nedostatečné tloušťce lebečních kostí, máme u dětí omezené možnosti ve využití pomůcek pro kostní vedení zvuku. Především u nejmenších dětí jsme odkázáni pouze na použití kostního vibrátoru upevněného zvenčí na čelence. Tyto zařízení pracují na principu, že je vibrátor přitlačen utaženou čelenkou na kost,

aby byl přenos vibrací co nejintenzivnější⁹². Vzhledem k principu fungování mají pro děti mnoho nevýhod. Kromě toho, že jejich nošení na hlavě představuje určitý kosmetický defekt, dochází často k neúměrnému tlaku na kůži, kůže je začervenalá, podrážděná, vznikají otlaky a děti si často stěžují na bolesti hlavy⁹³⁻⁹⁵. Mnohdy tak dítě odmítá čelenku nosit a neustále si ji sundává. Z hlediska audiologického představuje nevýhodu tlumivý účinek kůže (dumping efekt) na přenos vibrací. Některé společnosti se proto ve spolupráci s lékaři a audiology snaží vyvinout nové systémy, které jsou bezpečné, pohodlné, odolné vůči vnějším vlivům, zajišťují dostatečný sluchový zisk, a přitom je jejich nošení pro pacienta komfortní.

Rakouská společnost MedEl vyvinula unikátní zařízení pro kostní vedení zvuku s názvem ADHEAR[®]. Tento systém se sestává z adhezivního adaptéru, který se nalepí za ucho a procesoru, který se na tento adaptér nacvakne. Procesor obsahuje baterie, mikrofon a vlastní vibrátor. Mikrofon zachytává zvukové vlny z prostředí a vlastní procesor je transformuje ve vibrace, které se pak šíří přes adhezivní adaptér na lebeční kost. ADHEAR[®] na rozdíl od jiných zařízení této kategorie nepotřebuje pro své fungování tlak na kůži hlavy, proto se též označuje jako „pressure free“. Naše klinika dlouhodobě spolupracuje s otorinolaryngologickou klinikou AKH ve Vídni a také s firmou MedEl a jako jedni z prvních na světě jsme měli možnost použít toto zařízení u našich dětských pacientů.

4.1.1 Vlastní příspěvek k problematice

Výsledky prospektivní studie jsme publikovali v zahraničním impaktovaném časopise *International Journal of Pediatric Otorhinolaryngology*: „First experiences with a new adhesive bone conduction hearing device in children“⁹⁶ (Příloha 10).

Cílem naší studie bylo zhodnotit sluchový zisk, kvalitu života, výhody a nevýhody tohoto nového neimplantabilního zařízení pro kostní vedení zvuku u dětí. Pacienti byli rozděleni do třech skupin dle příčiny nedoslýchavosti: skupina 1 – oboustranná převodní nedoslýchavost,

skupina 2 – jednostranná převodní nedoslýchavost a skupina 3 – jednostranná percepční nedoslýchavost. U každého pacienta jsme provedli sérii audiologických testů a dotazníkových šetření před aplikací zařízení a po 14 dnech používání. Všechny audiologické testy byli provedeny nejdříve bez zařízení a následně po aplikaci zařízení. Použili jsme standardní metody maskování kontralaterálního ucha. Sluch byl vyšetřen na frekvencích 500, 1000, 2000 a 4000 Hz (hertzů) a to jako vyšetření sluchového prahu ve volném poli, řečová audiometrie a vyšetření v hluku. Každý pacient ve spolupráci s rodičem podstoupil i dotazníkové šetření, kdy vyplnil dva typy dotazníků, a to The Speech, Spatial, and Qualities of Hearing Scale (SSQ10) a AQoL-6D (Assessment of Quality of Life-6 Dimensions). První z dotazníku byl zaměřen na získání informací ohledně řeči, orientaci v prostoru a kvalitách slyšení. Druhý dotazník hodnotil kvalitu života pacientů. Každý pacient vyplnil dotazník před aplikací zařízení a po ukončení jeho používání. Pacienti byli dále dotazováni na výdrž baterie, délku nošení zařízení během dne a případné nečekané události, které se vyskytly během nošení zařízení.

Statistická analýza získaných dat ukázala, že zařízení přináší uspokojivý sluchový zisk u všech pacientů. Významný přínos představuje především u pacientů s jednostrannou nedoslýchavostí při porozumění v hlučném prostředí. U pacientů s převodní nedoslýchavostí pak přináší významný přínos ve sluchovém zisku ve volném poli, u řečové audiometrie a také při porozumění v hlučném prostředí. Analýza dotazníkového šetření SSQ10 prokázala signifikantní zlepšení ve všech sledovaných parametrech při používání zařízení. Většina pacientů odpověděla, že by ráda pokračovala v používání tohoto zařízení i po ukončení studie. Část pacientů se následně rozhodla po implantabilní sluchovou pomůcku. Ani jeden z pacientů neuváděl bolesti hlavy, bolest v místě aplikace zařízení, iritaci kůže nebo jiné potíže a nikdo nevnímal zařízení jako kosmetický problém.

Tato pilotní studie prokázala, že ADHEAR[®] jako nové zařízení pro kostní vedení zvuku představuje pro děti ideální pomůcku. Je velmi dobře tolerováno, přináší adekvátní sluchový

benefit, zlepšuje kvalitu života dětských pacientů a jeho používání nepřináší žádné závažné komplikace. Vedlejším zjištěním byl fakt, že aplikace zařízení na 14 dní je výborná „zkouška“, pokud pacient uvažuje nad implantací aktivního implantátu pro kostní vedení, lokalizace, velikost, hmotnost a princip fungování jsou totiž velmi podobné.

5 Souhrn poznatků habilitační práce

Středoušní zánět představuje jednu z nejčastějších diagnóz v dětském věku. Vzhledem k vysoké četnosti výskytu, ekonomickým dopadům a následkům, které může způsobit, si rozhodně zaslouhuje naši pozornost.

Výrazný pokrok v diagnostice a léčbě středoušního zánětu zlepšil prognózu mnoha dětských pacientů, přesto se pořád setkáváme se závažnými stavy, které mohou dítě ohrozit na životě nebo způsobit trvalé následky včetně hluchoty. Moderní diagnostické metody jako je počítačová tomografie nebo magnetická rezonance a také používání antibiotik nemohou nahradit klinické zkušenosti a pečlivé vyšetření a pozorování pacienta. Publikovali jsme vlastní doporučené postupy v rámci diagnostiky i terapie neočekávaných závažných komplikací u akutního zánětu středního ucha včetně chirurgických možností. Prokázali jsme, že zavedení očkování změnilo četnost otitid a komplikací způsobených konkrétními patogeny, setkáváme se však s novými, méně známými mikroby. Využití novým molekulárních technik v diagnostice ukazuje, že jako původci akutního středoušního zánětu se pravděpodobně uplatňují i jiné mikroby než dosud udávané. I přes významný pokles komplikací středoušního zánětu je nutno na jejich výskyt myslet a trénovat lékaře v základních chirurgických dovednostech. Analýza vlastních klinických dat ukázala, že v posledních letech dochází k poklesu v provedení antromastoidektomie, jako základního ušního chirurgického výkonu. Cílený výcvik rezidentů s využitím moderních simulačních postupů v medicíně bude nezbytný pro zachování dostatečné erudice v našem oboru.

Histopatologické studie provedené na našem pracovišti poukazují na jasný vztah mezi jednotlivými formami chronického středoušního zánětu a potvrzují, že retrakční kapsa ušního bubínku u dětí je dynamické a progresivní onemocnění, které vede jednoznačně ke vzniku cholesteatomu. Tyto důkazy je nutno brát v potaz při stanovení léčebné strategie a mluví ve prospěch časného chirurgického řešení méně závažných stavů.

I přes veškerou naši snahu dochází u části dětských pacientů k rozvoji trvalých následků středoušního zánětu, především se jedná o nedoslýchavost. Správné fungování sluchu je v dětském věku klíčové pro celkový rozvoj dítěte a učení. Proto je nutné ztrátu sluchu identifikovat včas a nabídnout pacientům adekvátní rehabilitaci sluchu. Naše studie ukazují, že klasické rekonstrukční operace středouší mají ve zkušených rukou velmi dobré a dlouhodobě uspokojivé výsledky, a že věk pacienta zde nehraje žádnou roli. V případech, kdy není možné použít klasickou chirurgii ani naslouchadla, disponujeme moderními zařízeními na jejichž vývoji pracují firmy spolu s lékaři a audiology. Vlastní data prokázala, že tyto zařízení přinášejí dětem dostatečný sluchový zisk, rozvoj řeči a dalších dovedností, mají minimum komplikací, nepředstavují kosmetický defekt a významným způsobem zlepšují kvalitu života dětských pacientů.

Summary of habilitation thesis

Otitis media is one of the most common diagnoses in children. Considering its high frequency of occurrence, economic impacts, and the consequences it may inflict, it surely deserves our attention.

Although significant progress in diagnosing and treating middle ear infection has improved prospects for many pediatric patients, we still encounter severe conditions that may be life-threatening for the child or have permanent consequences, including deafness. Modern diagnostic methods, such as computer tomography or magnetic resonance imaging, and use of antibiotics cannot substitute for clinical experience and careful examination and observation of the patient. We have published our own recommended procedures as part of diagnostics and therapy for unexpected major complications of acute middle ear infection, including surgical options. Although we have proven that introduction of vaccination has changed the frequency of otitis media and complications caused by specific pathogens, we nevertheless encounter new, less known microbes. Utilization of new molecular techniques in diagnostics shows that microbes other than those reported to date also are likely to be sources of acute middle ear infection. Despite significant decrease in the complications of middle ear infection, it is important to keep their occurrence in mind and to train physicians in basic surgical skills. Analysis of our own clinical data has shown that in recent years there has been a decline in performance of the basic surgical ear procedure which is antromastoidectomy. Targeted training of new graduates along with use of modern simulation procedures in medicine will be essential to preserve sufficient erudition in our field.

Histopathological studies carried out in our department point to a clear relationship between individual forms of chronic infection of the middle ear and confirm that retraction pocket of the eardrum in children is a dynamic and progressive disease clearly leading to

development of cholesteatoma. This evidence must be taken into account when determining therapeutic strategy and calls for timely surgical resolution of less severe conditions.

In spite of all our efforts, permanent consequences of middle ear infection, mainly hearing loss, do develop in a portion of child patients. Proper hearing function during childhood is essential for the child's overall development and learning. Therefore, it is necessary to identify hearing loss in a timely manner and offer patients adequate hearing rehabilitation. Our studies show that traditional reconstruction surgeries of the middle ear done by experienced hands have very good and long-term satisfactory results and that patient age is not an issue here. In cases when it is not possible to use either traditional surgery or a hearing aid, we have access to modern devices being developed by cooperating companies, physicians, and audiologists. Our own data have proven that these devices bring to children sufficient hearing gain, speech development and other skills, present minimal complications and no cosmetic defect, and significantly improve the quality of life for pediatric patients.

6 Seznam použité literatury

1. Chrobok V, Šimáková E, Northrop C. Klinická anatomie nadbubínkové dutiny (literární přehled). *Otorinolaryngologie a foniatrie*. 2006;55(4):217-224.
2. Gulya A. *Gulya and Schuknecht's Anatomy of the Temporal Bone with Surgical Implications. Third Edition*. Informa Healthcare; 2007.
3. Proctor B. Embryology and Anatomy of the Eustachian Tube. *Archives of Otolaryngology*. 1967;86(5):503-514. doi:10.1001/archotol.1967.00760050505008
4. Bluestone C, Rosenfeld R. *Surgical atlas of pediatric otolaryngology*. Hamilton Ont: BC Decker; 2002.
5. Lim DJ. Tympanic Membrane: Electron Microscopic Observation Part I: Pars Tensa. *Acta Oto-Laryngologica*. 2009;66(1-6):181-198. doi:10.3109/00016486809126286
6. Lim DJ. Structure and Function of the Tympanic Membrane: A Review. *Acta oto-rhino-laryngologica Belgica*. 1995;49(2):101-5.
7. Shunyu NB, Siddhartha DG, Alok T, Suresh CS. Histological and Immunohistochemical Study of Pars Tensa Retraction Pocket. *Otolaryngology--head and neck surgery*. 2011;145(4):628-34. doi:10.1177/0194599811409303
8. Michaels L. An Epidermoid Formation in the Developing Middle Ear: Possible Source of Cholesteatoma. *The Journal of otolaryngology*. 1986;15(3): 169-174.
9. Šlapák I, Urík M. *Dětská otorinolaryngologie*. 2. přepracované a doplněné vydání. Mladá fronta; 2019.
10. Ars B, Ars-Piret N. Middle Ear Pressure Balance Under Normal Conditions. Specific Role of the Middle Ear Structure. *Acta oto-rhino-laryngologica Belgica*. 1994;48(4):339-42.
11. Sadé J, Luntz M. Gas Diffusion in the Middle Ear. *Acta oto-laryngologica*. 1991;111(2): 354-7. doi:10.3109/00016489109137400
12. Kanick SC, William JD, Samir NH a William JF. On Morphometric Measurement of Oxygen Diffusing Capacity in Middle Ear Gas Exchange. *Journal of applied physiology*. 2005;98(1):114-9. doi:10.1152/jappphysiol.00203.2004
13. Ars B, Wuyts F, Van De Heying P, Miled I, Bogers J, Van Marck E. Histomorphometric Study of the Normal Middle Ear Mucosa. Preliminary Results Supporting the Gas-Exchange Function in the Postero-Superior Part of the Middle Ear Cleft. *Acta oto-laryngologica*. 1997;117(5):704-7. doi:10.3109/00016489709113463

14. Kania RE, Herman P, Ar A, Huy PTB. Technical Pitfalls in Middle Ear Gas Studies: Errors Introduced by the Gas Permeability of Tubing and Additional Dead Space. *Acta otolaryngologica*. 2005;125(5):529-33. doi:10.1080/00016480510026205
15. Cantekin EI, Phillips DC, Doyle WJ, Bluestone CD. Gas Absorption in the Middle Ear. *The Annals of otology, rhinology & laryngology Supplement*. 1980;89(3Pt 2):71-5. doi:10.1177/00034894800890s320
16. Mondain M, Vidal D, Bouhanna S, Uziel A. Monitoring Eustachian Tube Opening: Preliminary Results in Normal Subjects. *The Laryngoscope*. 1997;107(10):1414-19. doi:10.1097/00005537-199710000-00022
17. Bluestone CD, Doyle WJ. Anatomy and Physiology of Eustachian Tube and Middle Ear Related to Otitis Media. *The Journal of allergy and clinical immunology*. 1988;81(5Pt 2):997-1003. doi:10.1016/0091-6749(88)90168-6
18. Bluestone CD. Eustachian tube: structure, function, role in otitis media. 1 st ed. USA: BC Decker; 2005.
19. Auinger P, Lanphear BP, Kalkwarf HJ, Mansour ME. Trends in otitis media among children in the United States. *Pediatrics*. 2003;112(3 Pt 1):514-20. doi:10.1542/peds.112.3.514
20. Monasta L, Rofani L, Marchetti F, Montico M, Brumatti LV, Bavcar A, Grasso D, Barbiero C, Tamburlini G. Burden of disease caused by otitis media: systematic review and global estimates. *PloS one*. 2012;7(4). doi:10.1371/journal.pone.0036226
21. Sun Di, Mccarthy TJ, Lieberman DB. Cost-Effectiveness of Watchful Waiting in Acute Otitis Media. *Pediatrics*. 2017;139(4). doi:10.1542/peds.2016-3086
22. Atkinson H, Wallis S, Coatesworth AP. Acute otitis media. *Postgraduate medicine*. 2015;127(4). doi:10.1080/00325481.2015.1028872
23. Venekapm RP, Sanders SL, Glasziou PP, Del Mar CH, Rovers MM. Antibiotics for acute otitis media in children. *The Cochrane database of systematic reviews*. 2015(6): doi:10.1002/14651858.CD000219.pub4
24. Coker TR, Chan LS, Newberry SJ, Limbos MA, Suttorp MJ, Shekelle PG, Takata GS. Diagnosis, microbial epidemiology, and antibiotic treatment of acute otitis media in children: a systematic review. *JAMA*. 2010;304(19). doi:10.1001/jama.2010.1651
25. Bondy J, Berman S, Glazner J, Lezotte D. Direct expenditures related to otitis media diagnoses: extrapolations from a pediatric medicaid cohort. *Pediatrics*. 2000;105(6):e72. doi:10.1542/peds.105.6.e72

26. Deantonio R, Yarzabal JP, Cruz JP, Schmidt JE, Kleijnen J. Epidemiology of otitis media in children from developing countries: A systematic review. *International journal of pediatric otorhinolaryngology*. 2016;85:65-74. doi:10.1016/j.ijporl.2016.03.032
27. Massa HM, Cripps AW, Lehmann D. Otitis media: viruses, bacteria, biofilms and vaccines. *The Medical journal of Australia*. 2009;191(S9). doi:10.5694/j.1326-5377.2009.tb02926.x
28. Schilder AGM, Chonmaitree T, Cripps AW, Rosenfeld RM, Casselbrant ML, Haggard MP, Venekamp RP. Otitis Media. *Nature reviews Disease primers*. 2016;2(1). doi:10.1038/nrdp.2016.63
29. Chonmaitree T, Jennings K, Golovko G, Khanipov K, Pimenova M, Patel JA, McCormick DP, Loeffelholz MJ, Fofanov Y. Nasopharyngeal Microbiota in Infants and Changes During Viral Upper Respiratory Tract Infection and Acute Otitis Media. *PloS one*. 2017;12(7). doi:10.1371/journal.pone.0180630
30. Sillanpää S, Kramna L, Oikarinen S, Sipilä M, Rautiainen M, Aittoniemi J, Laranne J, Hyöty H, Cinek O. Next-Generation Sequencing Combined With Specific PCR Assays To Determine the Bacterial 16S rRNA Gene Profiles of Middle Ear Fluid Collected From Children With Acute Otitis Media. *mSphere*. 2017;2(2). doi:10.1128/mSphere.00006-17
31. Brugger SD, Kraemer JG, Qi W, Bomar L, Oppliger A, Hilty M. Age-Dependent Dissimilarity of the Nasopharyngeal and Middle Ear Microbiota in Children With Acute Otitis Media. *Frontiers in genetics*. 2019;10. doi:10.3389/fgene.2019.00555
32. Forstová G, Urík M, Mikolášek P, Pavlovská D, Ševčíková A, Šlapák I. Hemofilové infekce v ORL oblasti u dětí před a po zavedení očkování antihemofilovou vakcínou. *Československá Pediatrie*. 2017;18(1):20-24.
33. Diagnosis and Management of Acute Otitis Media. *Pediatrics*. 2004;113(5):1451-65. doi:10.1542/peds.113.5.1451
34. Nanako S, Preciado D. Otitis media: what is new? *Current opinion in otolaryngology & head and neck surgery*. 2019;27(6):495-8. doi:10.1097/MOO.0000000000000591
35. Rosa-Olivares J, Porro A, Rodriguez-Varela M, Riefkohl G, Niroomand-Rad I. Otitis Media: To Treat, To Refer, To Do Nothing: A Review for the Practitioner. *Pediatrics in review*. 2015;36(11):480-6. doi:10.1542/pir.36-11-480
36. Tal M, Bobrow M, Eviatar E, Oron Y, Tamir SO. Adherence to acute otitis media diagnosis and treatment guidelines among Israeli otolaryngologists. *International journal of pediatric otorhinolaryngology*. 2017;95:63-8. doi:10.1016/j.ijporl.2017.02.003

37. Chiappini E, Marchisio P. Updated Guidelines for the Management of Acute Otitis Media in Children by the Italian Society of Pediatrics. *The Pediatric infectious disease journal*. 2019;38(12S Suppl):S1-2. doi:10.1097/INF.0000000000002428
38. Siddiq S, Grainger J. The diagnosis and management of acute otitis media: American Academy of Pediatrics Guidelines 2013. *Archives of disease in childhood Education and practice edition*. 2015;100(4):193-7. doi:10.1136/archdischild-2013-305550
39. SpecialistsEUoM.
https://www.hno.at/fileadmin/hno/pdfs/EUROPEAN_UNION_OF_MEDICAL_SPECIALIST_S_final_Article_Reidar_ENT_NEWS.pdf. Accessed 12th July, 2020.
40. Palma S, Rosafio C, Del Giovane C, Patianna VD, Lucaccioni L, Genovese E, Bertolani P, Iughetti L. The impact of the Italian guidelines on antibiotic prescription practices for acute otitis media in a paediatric emergency setting. *Italian journal of pediatrics*. 2015;41. doi:10.1186/s13052-015-0144-4
41. Sakulchit T, Goldman RD. Antibiotic therapy for children with acute otitis media. *Canadian family physician Medecin de famille canadien*. 2017;63(9):685-7.
42. Yelin D, Van Uum RT, De Hoog MLA, Schilder AGM, Damoiseaux RAMJ, Venekamp RP. Impact of acute otitis media clinical practice guidelines on antibiotic and analgesic prescriptions: a systematic review. *Archives of disease in childhood*. 2018;103(6):597-602. doi:10.1136/archdischild-2017-314103
43. Urík M, Šlapák I, Laštovička D, et al. Post-myringotomy oto-liquorrhea in children - A case study and literature review. *Int J Pediatr Otorhinolaryngol*. Dec 2018;115:153-155. doi:10.1016/j.ijporl.2018.06.013
44. Urík M, Machač J, Šlapák I, Hošnová D, Jančíková J, Pavlovská D, Hošnová D, Žarošská E, Ťoukářková M. Pott's puffy tumor: a rare complication of acute otitis media in child: a case report. *Int J Pediatr Otorhinolaryngol*. 2015;79(9):1589-91. doi:10.1016/j.ijporl.2015.06.029
45. Urík M, Šlapák I, Machač J. Antromastoidektomie v dětském věku. *Otorinolaryngologie a foniatrie*. 2016;4(65):237-240.
46. Nadol JB, McKenna MJ. *Surgery of the ear and temporal bone*. 2nd ed. Lipponcott Williams and Wilkins; 2005.
47. Urík M, Hurník P, Žiak D, Machač J, Šlapák I, Motyka O, Vaculová J, Dvořáčková J. Histological analysis of retraction pocket pars tensa of tympanic membrane in children. *Int J Pediatr Otorhinolaryngol*. 2016;86:213-7. doi:10.1016/j.ijporl.2016.05.007

48. Urík M, Šlapák I, Machač J. Chronic Secretory Otitis Media and Tympanoplasty in Children. *Casopis lekáru českých*. 2019;158(6):240-2.
49. Cantekin EI, McGuire TW, Griffith TL. Antimicrobial Therapy for Otitis Media With Effusion ('Secretory' Otitis Media). *JAMA*. 1991;266(23):3309-17.
50. Rosenfeld RM, Culpepper L, JDoyle K, Grundfast KM, Hoberman A, Kenna MA, Lieberthal AS, Mahoney M, Wahl RA, Woods CR, Yawn B. Clinical Practice Guideline: Otitis Media With Effusion. *Otolaryngology--head and neck surgery*. 2004;130(5 Suppl):S95-118. doi:10.1016/j.otohns.2004.02.002
51. Vanneste P, Page C. Otitis Media With Effusion in Children: Pathophysiology, Diagnosis, and Treatment. A Review. *Journal of otology*. 2019;14(2):33-9. doi:10.1016/j.joto.2019.01.005
52. Arick DDS, Silman DS. Treatment of Otitis Media with Effusion Based on Politzerization with an Automated Device. *Ear, Nose and Throat Journal*. 2000;79(4):290-8. doi:10.1177_014556130007900416
53. Urík M, Machač J. Chronický zánět středního ucha v dětském věku. *Česko-slovenská Pediatrie*. 2017;72(8):504-509.
54. Casselbrant ML, Mandel EM, Rockette HE, Kurs-Lasky M, Fall PA, Bluestone CD. Adenoidectomy for Otitis Media With Effusion in 2-3-year-old Children. *International journal of pediatric otorhinolaryngology*. 2009;73(12):1718-24. doi:10.1016/j.ijporl.2009.09.007
55. Blioskas S, Karkos P, Psillas G, Dova S, Stavrakas M, Konstantinos M. Factors Affecting the Outcome of Adenoidectomy in Children Treated for Chronic Otitis Media With Effusion. *Auris, nasus, larynx*. 2018;45(5):952-8. doi:10.1016/j.anl.2018.01.003
56. Di Francesco R, Paulucci B, Nery C, Bento RF. Craniofacial Morphology and Otitis Media With Effusion in Children. *International journal of pediatric otorhinolaryngology*. 2008;72(8):1151-8. doi:10.1016/j.ijporl.2008.03.027
57. Cuneyt AM, Losee JE, Seroky JT, Mandel EM, Richert BC, Doyle WJ. Resolution of Otitis Media With Effusion in Children With Cleft Palate Followed Through Five Years of Age. *The Cleft palate-craniofacial journal : official publication of the American Cleft Palate-Craniofacial Association*. 2016;53(5):607-13. doi:10.1597/15-130
58. Bruce I, Harman N, Williamson P, Tierney S, Callery P, Mohiuddin S, Payne K, Fenwick E, Kirkham J, O'Brien K. The Management of Otitis Media With Effusion in Children With Cleft Palate (mOMEnt): A Feasibility Study and Economic Evaluation. *Health technology assessment*. 2015;19(68):1-374. doi:10.3310/hta19680
59. Shraddha J, Sing P, Methwani D, Kalambe S. Role of Eustachian Dysfunction and Primary Sclerotic Mastoid Pneumatisation Pattern in Aetiology of Squamous Chronic Otitis

- Media: A Correlative Study. *Indian journal of otolaryngology and head and neck surgery*. 2019;71(Suppl 2):1190-6. doi:10.1007/s12070-018-1259-x
60. Han WG, Yoo J, Rah YC, Chang J, Im GJ, Song JJ, Chae SW, Jung HH, Choi J. Analysis of Eustachian Tube Dysfunction by Dynamic Slow Motion Video Endoscopy and Eustachian Tube Dysfunction Questionnaire in Chronic Otitis Media. *Clinical and experimental otorhinolaryngology*. 2017;10(4):315-20. doi:10.21053/ceo.2016.01683
61. Sadé J. Retraction Pockets and Attic Cholesteatomas. *Acta oto-rhino-laryngologica Belgica*. 1980 1980;34(1):62-84.
62. Hüttenbrink KB. A New Theory Interprets the Development of a Retraction Pocket as a Natural Self-Healing Process. *European archives of oto-rhino-laryngology*. 2019;276(2):367-73. doi:10.1007/s00405-018-5246-3
63. Sadé J. Treatment of Cholesteatoma and Retraction Pockets. *European archives of oto-rhino-laryngology*. 1993;250(4). doi:10.1007/BF00171523
64. Tos M, Poulsen G. Attic Retractions Following Secretory Otitis. *Acta otolaryngologica*. 1980;89(5-6): 479-86. doi:10.3109/00016488009127165
65. Sudhoff H, Tos M. Pathogenesis of Sinus Cholesteatoma. *European archives of oto-rhino-laryngology*. 2007;264(10): 1137-43. doi:10.1007/s00405-007-0340-y
66. Charachon R. Classification of Retraction Pockets. *Revue de laryngologie - otologie - rhinologie*. 1988;109(3):205-7.
67. Bluestone C, Klein J. *Pediatric otolaryngology*. 4th ed. WB Saunders; 2003.
68. Urík M, Hurník P, Žiak D, Machač J, Šlapák I, Motyka O, Jabandžiev P. Immunohistochemical analysis of retraction pocket pars tensa of tympanic membrane in children. *Int J Pediatr Otorhinolaryngol*. 2019;122:111-116. doi:10.1016/j.ijporl.2019.04.008
69. Urík M, Tedla M, Hurník P. Pathogenesis of Retraction Pocket of the Tympanic Membrane - A Narrative Review. *Medicina*. 2021;57(5):425. doi:10.3390/medicina57050425
70. Nankivell PC, Pothier DD. Surgery for Tympanic Membrane Retraction Pockets. *The Cochrane database of systematic reviews*. 2010;(7). doi:10.1002/14651858.CD007943.pub2
71. Dornhoffer JL. Surgical Management of the Atelectatic Ear. *The American journal of otology*. 2000;21(3): 315-21. doi:10.1016/s0196-0709(00)80038-1
72. Mansour S, Magnan J, Haidar H, Nicolas K. Management of Retraction Pockets. Tympanic Membrane Retraction Pocket. Switzerland: Springer International Publishing; 2015.

73. Rutkowska J, Ozgirgin N, Olszewska E. Cholesteatoma Definition and Classification: A Literature Review. *The journal of international advanced otology*. 2017;13(2):266-71. doi:10.5152/iao.2017.3411
74. Djurhuus BD, Skytthe A, Christensen K, Faber CE. Cholesteatoma in Danish Children - A National Study of Changes in the Incidence Rate Over 34 Years. *International journal of pediatric otorhinolaryngology*. 2015;79(2):127-30. doi:10.1016/j.ijporl.2014.11.020
75. Shibata S, Murakami K, Umeno Y, Komune S. Epidemiological Study of Cholesteatoma in Fukuoka City. *The Journal of laryngology and otology*. 2015;129 Suppl 2:S6-S11. doi:10.1017/S002221511400231X
76. Britze A, MØller ML, Ovesen T. Incidence, 10-year Recidivism Rate and Prognostic Factors for Cholesteatoma. *The Journal of laryngology and otology*. 2017;131(4):319-28. doi:10.1017/S0022215117000299
77. Urík M, Kaliariková A, Machač J, Jurajda M. Experience with cholesteatoma behind an intact tympanic membrane in children. *Am J Otolaryngol*. 2020;41(2):102379. doi:10.1016/j.amjoto.2019.102379
78. Bennett M, Warren F, Jackson GC, Kaylie D. Congenital cholesteatoma: theories, facts, and 53 patients. *Otolaryngologic clinics of North America*. 2006;39(6):1081-94. doi:10.1016/j.otc.2006.08.001
79. Di Lella F , Bacciu A , Pasanisi E , Ruberto M , D'Angelo G , Vincenti V. Clinical findings and surgical results of middle ear cholesteatoma behind an intact tympanic membrane in adults. *Acta bio-medica : Atenei Parmensis*. 2016;87(1):64-9.
80. Park KH, Park SN, Chang KH, Jung MK, Yeo SW. Congenital middle ear cholesteatoma in children; retrospective review of 35 cases. *Journal of Korean medical science*. 2009;24(1). doi:10.3346/jkms.2009.24.1.126
81. Rohlfing ML, Sukys JM, Poe D, Grundfast KM. Bilateral congenital cholesteatoma: A case report and review of the literature. *International journal of pediatric otorhinolaryngology*. 2018;107:25-30. doi:10.1016/j.ijporl.2018.01.013
82. Stapleton AL. Congenital cholesteatoma: predictors for residual disease and hearing outcomes. *Archives of otolaryngology--head & neck surgery*. 2012;138(3). doi:10.1001/archoto.2011.1422
83. Cho HS, Kim HG, Jung DJ, Jang JH, Lee SH, Lee KY. Clinical Aspects and Surgical Outcomes of Congenital Cholesteatoma in 93 Children: Increasing Trends of Congenital Cholesteatoma from 1997 through 2012. *Journal of audiology & otology*. 2016;20(3):168-73. doi:10.7874/jao.2016.20.3.168

84. Chrobok V, Pellant A, Profant M. *Cholesteatom spánkové kosti*. Tobiáš; 2008.
85. Urík M, Machač J, Šlapák I. Středoušní rekonstrukce u dětí. *Otorinolaryngologie a foniatrie*. 2017;66(1):12-15.
86. Colletti V, Fiorino FG. Malleus-to-footplate prosthetic interposition: experience with 265 patients. *Otolaryngology--head and neck surgery*. 1999;120(3):437-44. doi:10.1016/S0194-5998(99)70288-3
87. Felek SA, Celik H, Islam A, Elhan AH, Demirci M, Samim E. Type 2 ossiculoplasty: prognostic determination of hearing results by middle ear risk index. *American journal of otolaryngology*. 2010;31(5):325-31. doi:10.1016/j.amjoto.2009.03.006
88. Uyar Y, Keleş B, Koç S, Öztürk K, Arbağ H. Tympanoplasty in pediatric patients. *International journal of pediatric otorhinolaryngology*. 2006;70(10):1805-9. doi:10.1016/j.ijporl.2006.06.007
89. Wolter NE, Holler T, Cushing SH, Chadha NK, Gordon KA, James AL, BC Papsin. Pediatric ossiculoplasty with titanium total ossicular replacement prosthesis. *The Laryngoscope*. 2015;125(3):740-5. doi:10.1002/lary.24896
90. WHO. <https://www.who.int/news-room/fact-sheets/detail/deafness-and-hearing-loss>. WHO. Accessed 15th July, 2020.
91. Dahm V, Baumgartner WD, Liepins R, Arnold Ch, Riss D. First Results With a New, Pressure-free, Adhesive Bone Conduction Hearing Aid. *Otology & neurotology*. 2018;39(6):748-54. doi:10.1097/MAO.0000000000001829
92. Hol MKS, Cremers CWRJ, Coppens-Schellekens W, Snik AFM . The BAHA Softband. A new treatment for young children with bilateral congenital aural atresia. *International journal of pediatric otorhinolaryngology*. 2005;69(7):973-80. doi:10.1016/j.ijporl.2005.02.010
93. Mcdermott AL, Dutt SN, Tziambazis E, Reid AP, Proops DW. Disability, handicap and benefit analysis with the bone-anchored hearing aid: the Glasgow hearing aid benefit and difference profiles. *The Journal of laryngology and otology Supplement*. 2002;(28):29-36. doi:10.1258/0022215021911310
94. Tjellström A, Håkansson BO, Granström G. Bone-anchored hearing aids: current status in adults and children. *Otolaryngologic clinics of North America*. 2001;34(2):337-64. doi:10.1016/s0030-6665(05)70335-2
95. Zarowski AJ, Verstraeten N, Somers T, Riff D, Offeciers EF. Headbands, testbands and softbands in preoperative testing and application of bone-anchored devices in adults and children. *Advances in oto-rhino-laryngology*. 2011;71:124-31. doi:10.1159/000323728

96. Urík M, Hošnová D, Šlapák I, Jančíková J, Odstrčilík J, Jarkovský J, Baumgartner WD. First experiences with a new adhesive bone conduction hearing device in children. *Int J Pediatr Otorhinolaryngol.* 2019;126:109614. doi:10.1016/j.ijporl.2019.109614

PŮVODNÍ PRÁCE

Hemofilové infekce v ORL oblasti u dětí před a po zavedení očkování antihemofilovou vakcínou

Forstová G.¹, Urík M.¹, Mikolášek P.², Pavlovská D.³, Ševčíková A.⁴, Šlapák I.¹

¹Klinika dětské otorinolaryngologie FN a LF MU, Brno

²Klinika dětských infekčních nemocí FN a LF MU, Brno

³Klinika dětské radiologie FN a LF MU, Brno

⁴Oddělení klinické mikrobiologie FN, Brno

Čes-slov Pediat 2017; 72 (1): 20-24

SOUHRN

Úvod: Článek prezentuje výsledky studie, která zkoumala, jak se změnilo spektrum bakteriálních patogenů způsobujících akutní otitidy, meningitidy otogenního původu a epiglottitidy v dětském věku po zavedení povinného plošného očkování vakcínou proti *Haemophilus influenzae b* (dále Hib) v České republice.

Materiál a metodika: V rámci studie jsme sledovali 2 soubory pacientů. Kontrolní soubor tvořily děti narozené před rokem 2001, které nebyly očkovány vakcínou proti Hib. Sledovaný soubor tvořily děti narozené po roce 2001, které byly očkovány vakcínou proti Hib. Studie probíhala v letech 2002–2012. V každém souboru byly sledovány 3 skupiny dětí: 1. s akutní otitidou, 2. s otogenní meningitidou a 3. s epiglottitidou. Ve všech případech jsme provedli kultivaci odebraného materiálu s cílem identifikovat Hib jako původce onemocnění.

Výsledky: V kontrolním souboru bylo odebráno celkem 205 stěrů ze zevního zvukovodu ke kultivaci u dětí s akutní otitidou po paracentéze. Hib byl nalezen jako původce v 26,3 %. U meningitid otogenního původu byl Hib jako původce nalezen pouze v 1 případě. V tomto souboru se vyskytla epiglottitida u 8 dětí a ve všech případech byl původcem Hib. Ve zkoumaném souboru bylo odebráno celkem 201 stěrů ze zevního zvukovodu u dětí s akutní otitidou po paracentéze. Hib byl zachycen pouze ve 4,4 %. U meningitid otogenního původu nebyl Hib vykultivován ani v jednom případě. V souboru očkováných dětí jsme epiglottitidu vůbec nezaznamenali.

Závěr: Z výsledků této studie je patrný významný pokles výskytu Hib jako původce u akutních otitid, otogenních meningitid a epiglottid ve skupině očkováných dětí vakcínou proti Hib. V souboru očkováných dětí nebyl zaznamenán žádný případ meningitidy ani epiglottitidy způsobené Hib. Očkování zaručuje téměř kompletní ochranu před závažnými invazivními onemocněními, v našem případě před meningitidou a epiglottitidou a snižuje počet akutních otitid vyvolaných Hib.

KLÍČOVÁ SLOVA

Haemophilus influenzae b, akutní otitida, meningitida, epiglottitida, dětský věk, očkování

SUMMARY

Haemophilus diseases in ENT in children before and after the introduction of *Haemophilus influenzae* type b vaccine

Introduction: The article presents the results of a study aiming to find out the change in the spectrum of bacterial pathogens causing acute otitis media, otogenic meningitis and paediatric epiglottitis after the introduction of compulsory vaccination against *H. influenzae b* (Hib) at a national level in the Czech Republic.

Material and methods: Two patient groups were observed within the study. The control group consisted of children born before 2001 who were not vaccinated by Hib vaccine. The observed group consisted of children born after 2001 who were vaccinated by Hib vaccine. The study was performed during 2002–2012. Three subgroups of children were observed within each group: 1. Suffering from acute otitis media, 2. Suffering from otogenic meningitis, 3. Suffering from epiglottitis. In all cases the samples were cultivated in order to identify Hib as the cause of the infection.

Results: In the control group, a total of 205 smears from external ear canal were taken for cultivation in children with acute otitis after paracentesis. Hib was identified as a cause in 26.3 %. In otogenic meningitis subgroup only one case was caused by Hib. Eight children suffered from epiglottitis and all cases were caused by Hib. In the observed group, a total of 201 smears from external ear canal were taken in children with acute otitis after paracentesis. Hib was identified in only 4.4 % of cases. In the subgroup of otogenic meningitis Hib was not cultivated in any single case. There were no cases of epiglottitis in the control group.

Conclusion: The study results show a significant decrease in occurrence of *Hib* as a cause of acute otitis media, otogenic meningitis and epiglottitis in the group of children vaccinated by *Hib* vaccine. There were no cases of meningitis or epiglottitis cases caused by *Hib* in the group of vaccinated children. Vaccination provides a complete protection against serious invasive diseases, in our case meningitis and epiglottitis, and decreases the occurrence of acute otitis media caused by *Hib*.

KEY WORDS

Haemophilus influenzae b, acute otitis, meningitis, epiglottitis, pediatric age, vaccination

ÚVOD

Infekce respiračního traktu tvoří téměř polovinu všech onemocnění v dětském věku. Příznaky i etiologie nákazy závisí na lokalizaci v dýchacím traktu. Záněty v dětském věku postihují často sliznici nosních dutin a nosohltanu a odtud se může zánět rozšířit do středouší [1].

Mezi nejčastější původce akutních zánětů středouší u dětí patří *Streptococcus pneumoniae*, *Haemophilus influenzae* a *Moraxella catarrhalis* [1]. Na Dětské otorinolaryngologické klinice FN v Brně byla provedena studie, zda a jak se změnil spektrum patogenů akutních otitid a meningitid otogenního původu po zavedení povinného očkování proti *H. influenzae b*. Dále jsme sledovali také výskyt epiglottitidy v obou souborech. Vakcína byla do očkovacího kalendáře dětí zařazena od 1. 7. 2001.

H. influenzae je gramnegativní tyčinka, která se podle charakteru polysacharidů pouzdra třídí do 6 antigenních typů označovaných písmeny a-f [2].

Přenos infekce se děje vzdušnou cestou. Virulence kmene je podmíněna tvorbou pouzdra. Prudké infekce jsou vyvolány typem b [3].

V laboratorní diagnostice se využívá kultivace na krevním agaru se stafylokokovou čarou (satelitismus) a sérologické vyšetření – průkaz polysacharidového pouzdrného antigenu v krvi (latex aglutinace, ELISA) [2].

Závažná celková hemofilová onemocnění způsobuje zejména *H. influenzae b*. Celková invazivní onemocnění probíhají většinou jako meningitida, epiglottitida či sepse. Predisponovány jsou zejména děti ve věku od 3 měsíců do 5 let [1]. Hemofilová meningitida u dětí zanechává až ve 30 % neurologické poruchy a poškození sluchu.

Meningitidy dělíme podle způsobu vzniku na primární, kdy k infekci dojde hematogenní cestou, a sekundární, kdy k zánětu dojde přestupem infekce z okolního ložiska (středouší, pneumatický systém spánkové kosti, vedlejší dutiny nosní).

V diagnostice sekundárních meningitid je důležitá anamnéza s výskytem opakovaných zánětů středouší či dutin. Diagnóza se stanoví na základě přítomnosti zánětlivého likvoru při lumbální punkci. Biochemické vyšetření likvoru u bakteriálních zánětů ukazuje zvýšenou bílkovinu a laktát, sníženou glukózu, cytologický nálezní vyšetření vykazuje pleocytózu s nálezem polymorfonukleárních leukocytů. Cytologické vyšetření se provádí nejlépe do jedné hodiny po odběru, později dochází u buněk k destruktivním a deformačním změnám. Pokud nelze cytologické vyšetření provést do 45 minut, doporučuje se vitalitu buněk prodloužit přidáním kultivačního média nebo inaktivovaného AB séra [4].

Cílem vyšetření odebraného moku je průkaz infekčního agens přímo či kultivací nebo průkazem bakteriálního antigenu pomocí PCR a nasazení optimální léčby podle

citlivosti. Vhodná antibiotika jsou zvolena podle věku, závažnosti zánětu a výsledků odběrů.

Sekundární meningitidy mají zpravidla protražovanější průběh než primární. Komplikace jsou četné, akutní stadium může být provázeno edémem mozku. Bývá zrakové či sluchové postižení, centrální obrny. U dětí se po prodělané meningitidě může objevit psychomotorická retardace či hydrocefalus.

Při sekundární meningitidě je nutno provést sanaci primárního ložiska. Dále se koriguje vnitřní prostředí, případný edém mozku, jsou podávána antibiotika intravenózně, dexametazon jako prevence neurologických následků a hluchoty. Mezinárodní doporučení upřednostňují podávání dexametazonu ještě před podáním první dávky antibiotika a v jeho podávání pokračovat po dobu čtyř dnů. Lékem volby jsou cefalosporiny III. generace, popř. aminopeniciliny v kombinaci s inhibitory beta-laktamáz [5].

Akutní záněty středního ucha jsou frekventovaným onemocněním dětského věku. Uvádí se, že až 40 % dětí překoná alespoň jednou otitidu. Nejvyšší procento výskytu je u dětí do jednoho roku. Akutní zánět středního ucha u dětí vzniká většinou jako komplikace infekce horních cest dýchacích.

V terapii akutních otitid způsobených *H. influenzae b* zůstává lékem volby aminopenicilin, popř. s inhibitory beta-laktamáz. Při přecitlivělosti k penicilinu lze podat stabilní cefalosporiny nebo makrolidy [1].

Epiglottitida je akutní onemocnění s vysokými horečkami. Před zavedením očkování proti *Hib* se vyskytovala v každém ročním období u dětí od 2 do 7 let. Nemoc začíná náhle vysokou horečkou, dítě je dyspnoické, má stridor, občas kašel, zastřený hlas. Dolní čelist má mírně vysunutou vpřed, otevřená ústa, někdy i s protruzí jazyka. Dítě zaujímá sedící polohu s předklonem vpřed. Tato poloha umožňuje stabilizovat epiglottis tak, aby úplně neobturovala vchod do hrtanu. Každá změna polohy může způsobit ucpání hrtanového vchodu edematózní epiglottis a udušení dítěte. Intenzivní bolest hrdla vede k poruchám polykání, které se projevují dysfagií, sliněním a odmítáním potravy. V krevním obraze je leukocytóza s posunem doleva, etiologickou diagnózu potvrdí mikrobiologické vyšetření z dýchacích cest a hemokultura.

Terapie – v lehčích případech zabezpečíme rychlý transport pacienta na specializované oddělení, v těžších případech je potřebná okamžitá inhalace kyslíku, při zastavení dýchání intubace. Dítě hospitalizujeme a ve většině případů epiglottitida vyžaduje nazotracheální intubaci, která obvykle trvá 24 hodin. Vzhledem k bakteriální etiologii onemocnění jsou indikována širokospektrální antibiotika intravenózně, převážně cefalosporiny III. generace, ampicilin nebo amoxicilin, u kmenů pro-

Tab. 1. Výsledky testů pro otitis media acuta u očkováných a neočkováných dětí.

	Patogen	OD	ND	r. č. OD	r. č. ND	t_0	P
1	<i>S. pyogenes</i>	21	19	0,1045	0,0927	-0,3987	0,6901
2	<i>H. influenzae b</i>	9	54	0,0448	0,2634	6,0834	0
3	<i>S. pneumoniae</i>	105	94	0,5224	0,4585	-1,2868	0,1982
4	<i>M. catarrhalis</i>	15	14	0,0746	0,0683	-0,2478	0,8043
5	<i>S. aureus</i>	18	6	0,0896	0,0293	-2,5751	0,01
6	<i>P. aeruginosa</i>	9	5	0,0448	0,0244	-1,1255	0,2604
7	<i>S. agalactiae</i>	0	2	0	0,0098	1,4038	0,1604
8	<i>N. meningitidis</i>	0	0	0	0		
9	<i>S. non AB</i>	0	0	0	0		
10	<i>S. sk. C</i>	3	1	0,0149	0,0049	-1,0248	0,3055
11	<i>S. sk. F</i>	0	0	0	0		
12	<i>S. sk. G</i>	0	2	0	0,0098	1,4038	0,1604
13	<i>H. parainfluenzae</i>	9	3	0,0448	0,0146	-1,793	0,073
14	<i>H. influenzae non b</i>	12	5	0,0597	0,0244	-1,776	0,0757
15	<i>H. species</i>	0	0	0	0		

Vysvětlivky použitých symbolů:

OD – počet očkováných dětí

ND – počet neočkováných dětí

r. č. OD, r. č. ND – relativní četnost očkováných resp. neočkováných dětí

t_0 – hodnota testové statistiky

p – p-hodnota (porovnáváme ji se zvolenou hladinou významnosti α , je-li $p \leq \alpha$, nulovou hypotézu zamítáme na hladině významnosti α)

dukujících β -laktamázu je vhodný amoxicilin s kyselinou klavulanovou, ampicilin se sulbaktamem [1, 6].

Od roku 2001 bylo v ČR zavedeno povinné očkování proti *H. influenzae b* dle vyhlášky č. 439/2000 Sb. jako prevence závažných Hib infekcí. Nejprve byla dětem podávána od 1. 7. 2001 tetrařivakcína ve čtyřech dávkách podle očkovacího kalendáře, poté od 1. 1. 2007 hexavakcína ve čtyřech dávkách podle očkovacího kalendáře. Hexavakcína obsahuje antigen připravený z polysacharidu pouzdra Hib [7, 8].

MATERIÁL A METODIKA

V rámci desetileté studie (2002–2012) byly odebrány výtěry ze zevního zvukovodu ke kultivaci u pacientů s akutní otitidou po paracentéze narozených před rokem 2001 a neočkováných proti Hib, a dále u pacientů s akutní otitidou po paracentéze povinně očkováných proti Hib a narozených od roku 2001. Sledovali jsme také počet meningitid otogenního původu, epiglotitid a spektrum původců v obou souborech. K průkazu Hib byla prováděna kultivace na krevním agaru se stafylokokovou čarou na mikrobiologii ve FN Brno. Transportní Amiesova půda zaručuje přežití odebraných mikrobu po dobu nejméně 48 hodin.

Kritéria zařazení do studie:

1. Kontrolní soubor tvořily děti narozené před rokem 2001, neočkováné proti Hib s akutní otitidou ošetřenou paracentézou, sekundární otogenní meningitidou nebo epiglotitidou.

2. Zkoumaný soubor tvořily děti narozené od roku 2001, očkováné proti Hib s akutní otitidou ošetřenou

paracentézou, sekundární otogenní meningitidou nebo epiglotitidou.

VÝSLEDKY

1. V kontrolním souboru neočkováných dětí bylo odebráno celkem 205 stěrů ze zevního zvukovodu. Stěry byly odeslány na mikrobiologický rozbor. V souboru bylo 110 chlapců, 95 dívek ve věkovém rozpětí 0–7 let, průměrný věk byl 2,9 let. Mikrobiologické vyšetření určilo původce onemocnění, tyto výsledky byly dále vyhodnoceny.

U Hib neočkováných pacientů s diagnózou akutní otitidy byl vykultivován z mikrobiologických stěrů nejvíce *S. pneumoniae* (45,5%), *H. influenzae b* (26,3%), *S. pyogenes* (9,2%), *M. catarrhalis* (6,8%). U meningitid otogenního původu byl zaznamenán u neočkováných dětí ve 3 případech *S. pneumoniae*, ve 2 případech *S. pyogenes*, 2x *S. aureus*, v jednom případě byl vykultivován Hib a v jednom případě *H. influenzae non b*. Sekundární meningitida vznikla přestupem ložiska infekce z okolí při akutní mastoiditidě. Ve všech případech byla provedena antromastoidektomie, sanace primárního infekčního ložiska, v žádném případě nedošlo k trvalému poškození sluchu. Epiglotitidu jsme u neočkováných dětí zaznamenali celkem v 8 případech. Vždy byl původcem Hib. Bylo provedeno mikrobiologické vyšetření, odebrána hemokultura.

2. Ve zkoumaném souboru očkováných dětí bylo odebráno celkem 201 stěrů ze zevního zvukovodu ke kultivaci. V souboru bylo 106 chlapců a 95 dívek, ve věkovém rozpětí 0–7 let, průměrný věk byl 2,6 let.

U Hib očkováných dětí u akutní otitidy byl vykultivován nejvíce *S. pneumoniae* (52,2%), *S. pyogenes* (10,4%), *S. aureus*

(8,9 %), *M. catarrhalis* (7,4 %), *H. influenzae b* byl u akutní otitidy u očkovaných dětí v mikrobiologických výtěrech zachycen pouze ve 4,4 %.

U meningitid otogenního původu u očkovaných dětí byl vykultivován 4x *S. pneumoniae*, 2x *S. aureus*, 2x *S. koaguláza negativní*, 2x *S. agalactiae*, 1x *H. influenzae non b*. Opět byla provedena vždy sanace primárního ložiska – antromastoidektomie, v žádném případě nedošlo k trvalému poškození sluchu. Epiglottitidu jsme ve zkoumaném souboru nezaznamenali.

Výsledky testů pro otitis media acuta u očkovaných a neočkovaných dětí uvádíme v tabulce 1. Náš komentář k tabulce 1: Hypotézu o shodné pravděpodobnosti výskytu patogenu u očkovaných a neočkovaných dětí zamítáme na hladině významnosti 0,05 pro *H. influenzae b* a *S. aureus*.

U meningitidy a epiglottitidy test nelze provést, protože se u očkovaných dětí vůbec nevyskytly.

Statistické zpracování dat

Rozdílnost ve výskytu jednotlivých chorob způsobených zkoumanými patogeny u skupiny očkovaných a neočkovaných pacientů byla zkoumána pomocí testu homogenity binomických rozložení. Nulová hypotéza tvrdí, že pravděpodobnost výskytu patogenu je u obou skupin stejná, zatímco alternativní hypotéza tvrdí, že je rozdílná. Hladina významnosti byla zvolena 0,05. Testy byly provedeny pomocí systému STATISTICA Cz 12 (citace: StatSoft, Inc. (2013). STATISTICA (data analysis software system), version 12. www.statsoft.com).

DISKUSE

Vakcinace *Hib* změnila četnost invazivních hemofilových onemocnění. Ve vyspělých zemích dosahovala četnost onemocnění před vakcinací 20–60/100 000 dětí ve věkové skupině do pěti let věku [10]. Po zavedení imunizace konjugovanými *Hib* vakcínami došlo k poklesu počtu invazivních hemofilových onemocnění o 70–95 % [8, 9, 10]. Z našich výsledků vyplývá také pokles počtu hemofilových meningitid a epiglottitid u očkovaných dětí. V zemích, kde se vakcinace neprovádí, představuje uvedený původce spolu s pneumokoky a meningokoky klasickou triádu, která vyvolává většinu komunitně získaných purulentních meningitid. U dětí do pěti let věku byl *Hib* před očkováním původcem přibližně 60–70 % těchto onemocnění. Smrtnost hemofilové meningitidy ve vyspělých zemích je poměrně nízká, závažné jsou ale následky jako např. hluchota či jiné neurologické komplikace, které se vyskytují přibližně u čtvrtiny nemocných. Zavedená vakcinace od roku 2001 snížila celkovou nemocnost v průběhu pěti let na pětinu, nejvýrazněji klesala ve věkové skupině 0–11 měsíců a 1–4 roky. V roce 2004 bylo hlášeno pouze 5 meningitid s úmrtím jednoho čtyřletého neočkovaného dítěte [4, 11].

V našem souboru u očkovaných dětí nebyl zaznamenán žádný případ meningitidy ani epiglottitidy způsobené *Hib*. U neočkovaných dětí byl zaznamenán jeden případ *Hib* meningitidy a 8 případů epiglottitidy ve sledovaném období.

Již od roku 1992 byla v České republice dostupná konjugovaná *Hib* vakcína. Individuální vakcinace nebyla příliš využívána. Podstatný zlom nastal v červenci 2001, kdy byla zahájena vakcinace kojenců proti *Hib* tetravakcínou

TETRAct-Hib (záškrť, tetanus, dávný kašel, *Hib*). Od roku 2007 se používá hexavakcína (záškrť, tetanus, dávný kašel, *Hib*, přenosná dětská obrna, virová hepatitida B). *Hib* do té doby byl původcem přibližně 90 % všech invazivních hemofilových onemocnění [11, 15]. Přibližně 90 % těchto invazivních onemocnění se objevuje u dětí do pěti let věku. Děti do dvou měsíců věku jsou chráněny pasivním přenosem mateřských protilátek. Věková distribuce onemocnění souvisí s rychlou kolonizací nosohltanu dětí uvedeným mikroboem, ve věku dvou let je již kolonizováno přibližně 80 % dětí [12]. Z těchto důvodů vakcinace proti *Hib* musí být časná, už před spontánní kolonizací dětí. Po zahájení vakcinace je pozorován výraznější pokles počtu invazivních hemofilových onemocnění až při 90% proočkovanosti dětí ohrožených věkových skupin [12]. Ve všech zemích byl během 2–3 let po zahájení vakcinace pozorován strmý pokles počtu invazivních hemofilových onemocnění, většinou až na 5 % původně hlášených onemocnění.

Nejdéle zkušenosti s vakcinací mají ve Finsku, kde bylo zahájeno očkování od roku 1988 až 1989, a ve Švýcarsku, kde byla vakcinace zahájena v roce 1990 [13]. V průběhu devadesátých let byla *Hib* vakcinace dětí postupně zavedena ve většině rozvinutých zemí. Česká republika se mezi tyto země zařadila v roce 2001. Imunita je podmíněna přítomností baktericidních antikapsulárních protilátek, které jsou získány transplacentárně, po prodělaném onemocnění a po imunizaci [3].

ZÁVĚR

Na Dětské otorinolaryngologické klinice FN v Brně bylo během desetiletého období (2002–2012) zhodnoceno spektrum původců způsobujících akutní otitidy, sekundární meningitidy otogenního původu a epiglottitidy u dvou skupin pacientů. U dětí neočkovaných a u dětí očkovaných proti *Hib*.

Z výsledků studie je patrný pokles výskytu *Hib* v mikrobiologických nálezech u akutních otitid u očkovaných dětí proti mikrobiologickým nálezům u dětí neočkovaných.

V souboru očkovaných dětí nebyl zaznamenán případ meningitidy ani epiglottitidy způsobené *Hib*.

Očkování zaručuje téměř kompletní ochranu před závažnými invazivními onemocněními – meningitidami a epiglottitidami, a snižuje počet komplikací při běžných ORL infektech.

Podpora FN Brno, podpořeno MZ ČR – RVO (FNB, 65269705).

LITERATURA

1. Máchalová M, Forstová G. Hrtan a průdušnice. Akutní zánět středouší. In: Šlapák I, a kol. Dětská otorinolaryngologie. Praha: Mladá fronta, 2013: 54–56, 193–200.
2. Votava M. Hemofilové infekce. In: Votava M. Lékařská mikrobiologie speciální. Brno: Neptun, 2003: 1–53.
3. Krbková L. Hemofilové infekce. In: Beneš J, a kol. Infekční lékařství. I. vyd. Praha: Galén, 2009: 225–227.
4. Blechová Z. Hnisavé meningitidy nejmladších věkových skupin. Neurol pro praxi 2006; 3: 131–133.
5. van de Beek D. Adjunctive dexamethasone in bacterial meningitis: a meta-analysis of individual patient data. Lancet Neurol 2010; 3: 245–263.

PŮVODNÍ PRÁCE

6. Šašína M, Šagát T, a spol. *Pediatrica*. Košice: Status s.r.o., 1998; 462–465.
7. Křížová P. Hemofilové vakcíny a jejich použití v České republice. *Pediatr praxi* 2001; 2: 13–15.
8. Dagan R, Fraser D, Roitman M, et al. Effectiveness of a nationwide infant immunization program against *H. influenzae b*. *Vaccine* 1999; 17: 134–141.
9. Hobstová J. Hnisavé meningitidy v dětském věku. Praha: Galén, 1999.
10. Hobstová J, Petráš M, Kostřicová E, et al. Problematika meningitid vyvolaných *H. influenzae b* v souvislosti s plošnou vakcinací proti *H. influenzae b*. *Klin mikrobiol inf Léč* 1998; 2: 70–73.
11. Křížová P, Lebedová V. Sledování selhání vakcíny proti *H. influenzae b*. Praha: Zprávy CEM (SZÚ) 2003;12 (2): 76–77.
12. Křížová P, Lebedová V, Beneš Č. Vliv rutinní vakcinace v České republice na výskyt invazivních onemocnění způsobených *H. influenzae b*. *Klin mikrobiol inf Léč* 2004; 3: 118–123.
13. McVernon J, Johnson PDR, Pollard AJ, et al. Immunologic memory in *H. influenzae b* conjugate vaccine failure. *Arch Dis Child* 2003; 4: 379–383.
14. Peltola H. *H. influenzae b* disease and vaccination in Europe: lessons learned. *Pediatr Infect Dis* 1998; 17: 126–132.
15. Zjevíková A, Rožnovský L, Křížová P, Lebedová V. Hemofilová meningitida u řádně očkovaného dítěte. *Klin mikrobiol inf Léč* 2004; 1: 22–24.
16. Chaudhuri A. EFNS guideline on the management of community-acquired bacterial meningitis: report of an EFNS Task Force on acute bacterial meningitis in older children and adults. *Eur J Neurol* 2008; 15 (7): 649–659.

Došlo: 14. 6. 2016

Přijato: 20. 12. 2016

MUDr. Gabriela Forstová

Dětská otorinolaryngologická klinika FN
Černopolní 9
613 00 Brno
e-mail: gpeskova@email.cz



Case Report

Post-myringotomy oto-liquorrhea in children - A case study and literature review

Milan Urík^{a,b,*}, Ivo Šlapák^{a,b}, David Laštovička^{b,c}, Jana Jančíková^{a,b}, Denisa Pavlovská^{b,d},
Dagmar Hošnová^{a,b}, Eliška Žarošská^{b,e}, Michaela Toukálková^{b,f}

^a Department of Paediatric Otorhinolaryngology, Faculty of Medicine, Masaryk University Brno, Czech Republic

^b Faculty Hospital Brno, Czech Republic

^c Department of Paediatric Surgery, Orthopedics and Traumatology, Faculty of Medicine, Masaryk University Brno, Czech Republic

^d Department of Pediatric Radiology, Faculty of Medicine, Masaryk University Brno, Czech Republic

^e Department of Pediatric Infectious Disease, Faculty of Medicine, Masaryk University Brno, Czech Republic

^f Department of Paediatric Anaesthesiology and Intensive Care Medicine, Masaryk University Brno, Czech Republic

ARTICLE INFO

Keywords:

Myringotomy
Tympanic membrane
Complications
Oto-liquorrhea
Children

ABSTRACT

Myringotomy is a surgical incision of tympanic membrane used mainly as therapy for acute otitis media. It is a safe and simple procedure; however possible complications must be considered. In this article is described a case study of a 2-and-a-half-year-old girl with a massive oto-liquorrhea following myringotomy.

1. Introduction

Tympanic membrane paracentesis, or myringotomy, is defined as a surgical incision of tympanic membrane. It is used in patients with acute otitis media (AOM) with bulging tympanic membrane to immediately drain the inflammatory content of tympanic cavity [1,3–5]. It is also used in children with otitis media with effusion (OME) when myringotomy is performed to drain liquid from tympanic cavity and insert ventilation tube into tympanic membrane [2]. Myringotomy seems to be a simple intervention; however it has its risks and several possible complications have been described in literature. This paper describes a case study of a two-and-a-half-year-old girl who underwent myringotomy for AOM. A massive oto-liquorrhea occurred, the following surgical revision revealed luxation of stapes with a profuse flow of inner-ear liquid from oval window.

2. A case study

The two-and-a-half-year-old girl was admitted to out-patient ENT office at 6 a.m., parents informed about several hours lasting pain of right ear, not responding to ibuprofen. The girl was subfebrile (temperature between 37,5 and 38 °C) and had signs of upper airway inflammation. ENT specialist on call performed otoscopy which revealed

red, edematous and bulging right tympanic membrane, therefore he decided to perform myringotomy at a site of its most prominent bulge - posterior inferior quadrant. Serous secretion drained from tympanic cavity following the myringotomy. Myringotomy was performed standardly (as is usual in our country) with no signs of complications. A father firmly holds a child sitting on his lap, fixes child's arms, a nurse fixes head (this is the standard fixation procedure used in our country) and a doctor (ENT specialist) performs otoscopy and myringotomy, using a myringotomy knife. He used the standard otoscope with magnifying glass. The girl was discharged, the parents were informed about the necessity of regular lavage of auditory canal, snot sucking, administration of analgetics and nose drops. The follow-up was scheduled after two days. However, the parents returned with the girl six hours later, stating the girl had fever and was vomiting, did not want to eat nor drink and was sleepy. The ENT specialist decided the girl had to be hospitalised, blood tests were performed (they were normal) and treatment with antibiotics was initiated (Ceftriaxon 1.5 g á 24 hours). The girl underwent neurological, ophthalmic and infectological examinations including lumbar puncture, all without significant findings. Computed tomography (CT) examination of brain was performed revealing pneumocephalus on a right side near tentorium, the air in the vestibulum and in the internal meatus acusticus and liquid content in middle ear cavity on right, the rest without pathology (Figs. 1 and 2).

* Corresponding author. Department of Pediatric Otorhinolaryngology, Černopolní 9, 61300, Brno, Czech Republic.
E-mail address: doctor.urik@gmail.com (M. Urík).

<https://doi.org/10.1016/j.ijporl.2018.06.013>

Received 23 May 2018; Received in revised form 8 June 2018; Accepted 9 June 2018

Available online 12 June 2018

0165-5876/ © 2018 Published by Elsevier B.V.

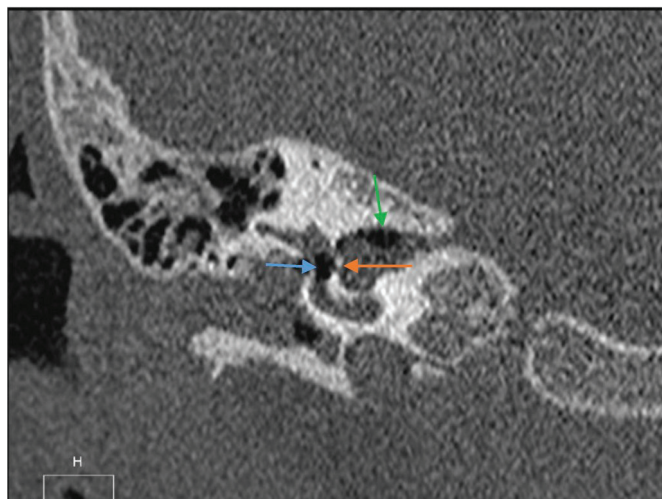


Fig. 1. CT scan of the temporal bone (coronal projection), air in the vestibulum (blue), air in the internal meatus acusticus (green), communication between vestibulum and internal meatus acusticus (orange). (For interpretation of the references to colour in this figure legend, the reader is referred to the Web version of this article.)

Because of the pathological liquid content in the tympani cavity, it was not possible to sufficiently describe the ossicular chain and the position of the stapes. The girl also suffered from a congenital impairment of external ear - bilateral preauricular appendices, therefore a combined developmental abnormality is expected. Profuse secretion of clear liquid was observed from right ear, with suspicion on oto-liquorrhea (Fig. 3). A sample was taken and examined on presence of beta-2-transferin, with a positive result. It is known that perilymph has a very similar composition to that of cerebrospinal fluid. On day 5 of hospitalisation, oto-liquorrhea did not tend to stop, therefore we decided to perform explorative tympanotomy. Under general anesthesia tympanotomy was performed. We observed the fluid leakage from the place after myringotomy (posterior inferior quadrant) and revealing luxation of stapes whose footplate was pulled into inner ear accompanied by profuse flux of inner ear liquid (perilymph) through oval window. Spontaneous closure of the perforation was not possible due to fragments of stapes footplate. Extraction of stapes including footplate was performed, oval window was closed with fat from auricle which was compressed by placing tympanic membrane into its initial position, malleus and incus were left at their positions (Fig. 4). Tympanic membrane was compressed using tamponade of external ear canal by

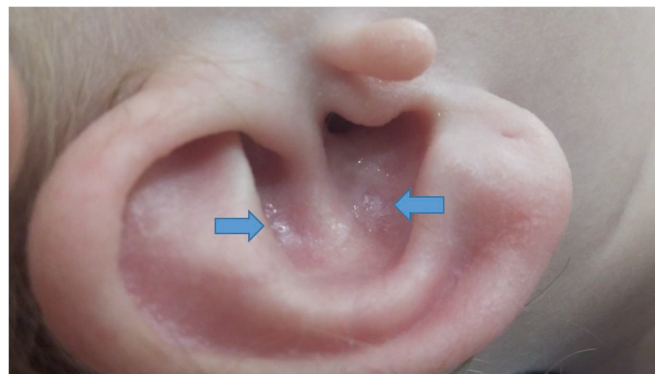


Fig. 3. Oto – liquorrhea, clear liquid in the external ear canal.

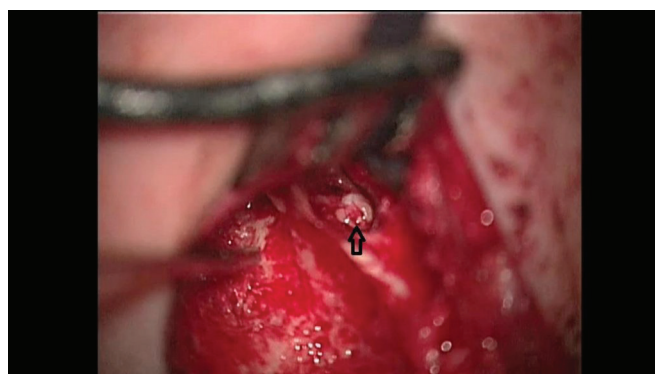


Fig. 4. Insertion of the fat to the oval window, oto -microscopy.

Gelitaspon spheres. Immediately after compression, the flux of perilymph stopped. During the surgery, neurosurgeon performed lumbar puncture with drain insertion. During the following days of hospitalisation, 10 ml of cerebrospinal fluid every 4 hours was removed daily. Extraction of Gelitaspon from external ear canal and extraction of lumbar drain was performed on 7th day after the surgery. Hearing examination using BERA (Brainstem Evoked Response Audiometry) was performed with the result of severe hypacusis of right ear (response on 90dB). Oto-liquorrhea did not appear after the surgery. On tenth day after the surgery, the girl was discharged, she has been coming for regular visits, subjectively with no complaints, without nausea or vertigo.

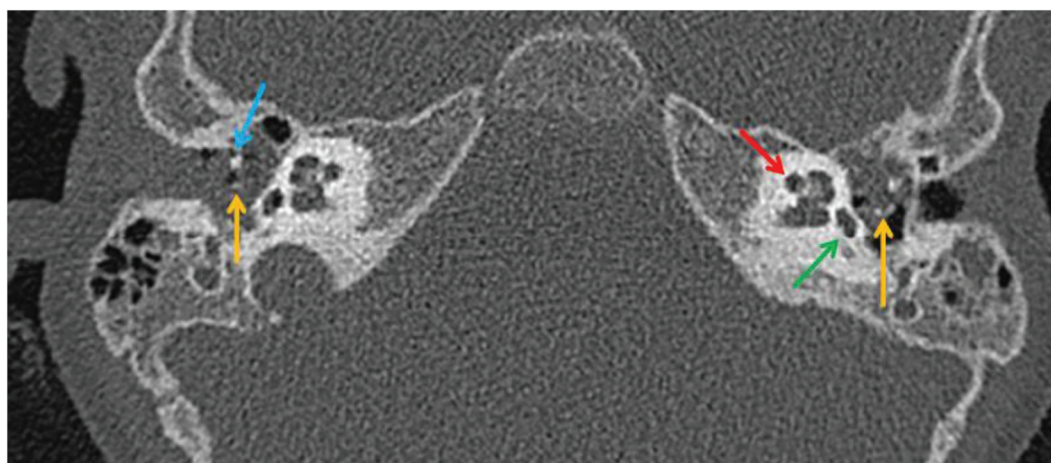


Fig. 2. CT scan of the temporal bone (axial projection): red – cochlea, yellow – stapes (on the right sight is the stapes much more anteriorly), green – oval window, blue – handle of malleus. (For interpretation of the references to colour in this figure legend, the reader is referred to the Web version of this article.)

3. Discussion

Myringotomy is a procedure with a long history in otology and is used daily in patients all over the world. ENT books describe possible complications of this seemingly simple procedure. These include injury of jugular vein leading to massive bleeding [6], injury of internal carotid artery [7], injury of the dura mater [8] and injury of ossicular chain [9,10]. The most frequent injury is disruption of incudostapedial joint [10]. Malleus and stapes are more stable than incus and therefore less frequently injured [11]. According to available data, the most frequent cause of ossicle bone injury is head trauma with fracture of temporal bone [12]. No described case of luxation of stapes caused by myringotomy was found (searched in Pubmed). In the case described in this paper, standard myringotomy caused luxation of stapes with its footplate being pressed towards inner ear and therefore blocked spontaneous closure of perforation. Several methods of solution are described for case of lesion of stapes and its footplate [13,14]. In our case, extent of injury and intensity of perilymph flux made reconstruction and fixation of stapes and its footplate impossible. Therefore, extraction of stapes and closure of oval window by fat was performed. If we have suspicion for cerebrospinal fluid or perilymph, we take a sample to detection of beta-2-transferin. In our department, myringotomy is a standard procedure used daily for treatment of AOM. Indications of myringotomy include bulging tympanic membrane, otalgia and signs of upper airways infection. Parents are informed of the procedure and must agree with its performance. We standardly used the otoscope with magnifying glass or microscope. In some countries myringotomy is performed under general anesthesia to avoid this kind of complication, but the procedure of fixation described above is the standard and safe fixation procedure used in our country for many years. The typical place for myringotomy should exclude the postro-superior quadrant to avoid ossicles trauma. No similar complication is recorded in the history of our department. The girl also suffered from a congenital impairment of external ear - bilateral preauricular appendices, therefore a combined developmental abnormality is expected, but no other abnormalities of the middle or inner ear are visible on CT scans. The girl had no other visible malformation or diseases. Pediatric examination was normal.

4. Conclusion

Myringotomy remains one of the treatment options in acute otitis media. The procedure leads to immediate pain relief, evacuation of inflammatory content from tympanic cavity and decreases the risk of development of extra and intracranial complications of AOM. An

important factor is that myringotomy may eliminate useless administration of antibiotics. Although myringotomy is a quite safe and simple procedure, possible complications must be thought of and myringotomy should be performed carefully. A child with post-myringotomy complications should be treated at a department with experience with middle ear surgery.

Conflicts of interest

There is no conflicts of interest.

Acknowledgements

Supported by a project: MUNI/A/0814/2016 and SUP 9/16.

References

- [1] P.H. Kaleida, M.L. Casselbrant, H.E. Rockette, et al., Amoxicillin or myringotomy or both for acute otitis media: results of a randomized clinical trial, *Pediatrics* 87 (1991) 466–474.
- [2] Richard M. Rosenfeld, Seth R. Schwartz, Melissa A. Pynnonen, et al., Clinical practice guideline, *Otolaryngology-Head Neck Surg.* 0194-5998, 149 (2013), <https://doi.org/10.1177/0194599813487302>.
- [3] Mark S. Grubb, David C. Spaugh, Treatment failure, recurrence, and antibiotic prescription rates for different acute otitis media treatment methods, *Clin. Pediatr.* 49 (2010) 970–975.
- [4] Clinical practice guidelines for the diagnosis and management of acute otitis media (AOM) in children in Japan, *Auris Nasus Larynx* 39 (2012) 1–8.
- [5] Morten Lindbaek, Norwegian consensus is that only children with recurrent episodes of otitis media need antibiotics, *BMJ* 320 (2000) 182.
- [6] R. Subotić, The high position of the jugular bulb, *Acta Otolaryngol.* 87 (2009) 340–344.
- [7] Jochen P. Windfuhr, Aberrant internal carotid artery in the middle ear, *Ann. Otol. Rhinol. Laryngol.* 113 (2016) 1–16.
- [8] M. Kucera, R. Zemanek, Liquorrhea of the cerebrospinal fluid following paracentesis, *Lek. List* 9 (1954) 510–512.
- [9] Jan Christoffer Luers, Karl-Bernd Hüttenbrink, Surgical anatomy and pathology of the middle ear, *J. Anat.* 228 (2016) 338–353.
- [10] A.N. Hasso, J.A. Ledington, Traumatic injuries of the temporal bone, *Otolaryngol. Clin. North Am.* 21 (1988) 295–316.
- [11] Produl Hazarika, Seema Elina Punnoose, John Victor, Rajeev Chaturvedi, Avulsion of malleoincudal complex with dislocation: a rare ossicular chain injury by using an indigenous claw-like ear hook with review of literature, *Indian J. Otol.* 20 (2014) 146.
- [12] T. Saito, Y. Kono, Y. Fukuoka, H. Yamamoto, H. Saito, Dislocation of the incus into the external auditory canal after mountain-biking accident, *ORL J. Otorhinolaryngol. Relat. Spec.* 63 (2001) 102–105.
- [13] K. Jakse, R. Jakse, Diagnosis and therapy of stapes fractures and luxations, *Laryngorhinootologie* 81 (2002) 87–92.
- [14] Stefan Delrue, Nicolas Verhaert, Joost van Dinther, Andrzej Zarowski, Thomas Somers, Christian Desloovere, Erwin Offeciers, Surgical management and hearing outcome of traumatic ossicular injuries, *J. Int. Adv. Otol.* 12 (2016) 231–236.



Contents lists available at ScienceDirect

International Journal of Pediatric Otorhinolaryngology

journal homepage: www.elsevier.com/locate/ijporl



Case Report

Pott's puffy tumor: A rare complication of acute otitis media in child: A case report[☆]

Milan Urík^{*}, Josef Machač, Ivo Šlapák, Dagmar Hošnová

Department of Paediatric Otorhinolaryngology, Faculty of Medicine, Masaryk University and Faculty Hospital, Brno, Černopolní 9, 61300, Czech Republic

ARTICLE INFO

Article history:

Received 17 June 2015

Accepted 19 June 2015

Available online 29 June 2015

Keywords:

Pott's puffy tumor

Acute otitis media

Childhood

ABSTRACT

To describe a rare case of Potts' puffy tumor (PPT) in the zygomatic area, which developed as a complication of acute otitis media in a 6-year-old child. To date, only one case of PPT has been described in the literature as a complication of latent mastoiditis in an adult, and one case of PPT as a complication of acute mastoiditis in a 10-year-old child. Urgent surgical intervention, including evacuation of the purulent lesion, removal of inflamed soft tissue and osteolysis of the involved bone, and antromastoidectomy, intravenous treatment with broad-spectrum antibiotics, including G+, G-, anaerobes and fungi, and local therapy.

© 2015 Elsevier Ireland Ltd. All rights reserved.

1. Introduction

Acute otitis media is one of the most common diseases of childhood and may be accompanied by severe complications. Complications of acute otitis media are classified as intracranial and intratemporal. Complications of acute otitis are rare in today's age of antibiotics, but may result in increased morbidity and significantly increase the economic cost of treatment [1–5]. Fortunately, life-threatening intracranial complications are rare today. Intratemporal complications include acute mastoiditis, subperiosteal abscess, facial nerve palsy, serous labyrinthitis, and suppurative labyrinthitis. Intracranial complications include sigmoid sinus thrombosis, epidural or intracerebral abscess, meningitis, petrositis, and otitic hydrocephalus [6–8]. Pott's puffy tumor (PPT) is a subperiosteal abscess located above the lesion of cranial osteomyelitis [9]. It is a rare disease often leading to intracranial spread of infection. The majority of published Pott's puffy tumor cases has been described in adolescents and adults, overwhelmingly in the frontal area where PPT develops as a complication of frontal sinusitis or trauma, or rarely as a complication of maxillary sinusitis, postoperative craniotomy, dental abscess or respiratory tract infection. As of 2014, only 36 pediatric cases have been reported in the literature, mostly as a complication of sinusitis

(according to MEDLINE). To date, only one case of PPT has been described in the literature as a complication of latent mastoiditis in an adult [10], and one case of PPT as a complication of acute mastoiditis in a 10-year-old child [11].

2. Case report

A 6-year-old Caucasian boy, previously healthy, was referred to our department by his practitioner for 2 days of fever (40 °C), pain and discharge from the left ear. The patient was taking a macrolide antibiotic for 2 days. During the examination, normal otoscopic findings were observed on the right side, while on the left side, the patient had purulent discharge from the external ear, but the retroauricular and preauricular areas were without acute pathology, with no redness or swelling, with signs of upper respiratory tract infection. Meningeal signs were negative, without cervical lymphadenopathy. The patient had no history of ear diseases. Pus samples were taken for cultivation and the antibiotics were changed to cephalosporins; the ear started clearing locally. The next day we made a follow-up evaluation, which revealed persistent fever (38–39 °C), the boy was tired, tearful, reported headache and persistent secretion from the left ear. We completed X-rays of the temporal bone (projection according to Stenvers and Schuler) to rule out mastoiditis, which was not confirmed. Further examination was carried out after 3 days; the patient's condition did not improve, and moreover, the boy developed soft painful swelling in front of the left auricle, in the zygomatic area. The patient was admitted to the hospital for intravenous antibiotic (ATB) therapy. He had the following baseline results on admission:

[☆] Supported by project of Masaryk University, Brno: MUNI/A/1157/2014 – Acute and chronic otitis media in child.

^{*} Corresponding author. Tel.: +420 532234225; fax: +420 532234440.

E-mail address: docttor.urik@gmail.com (M. Urík).

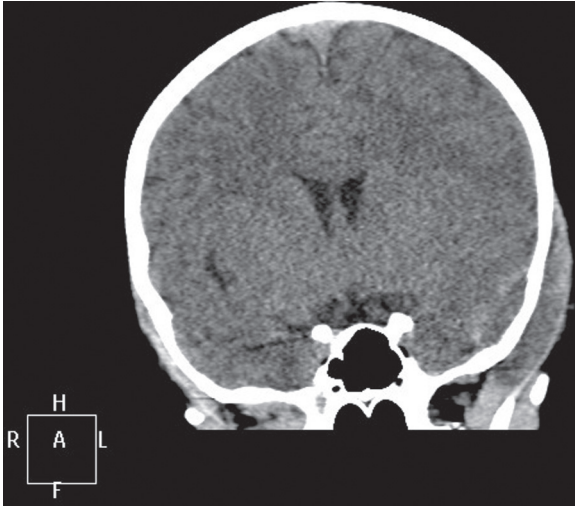


Fig. 1. Pott's puffy tumor in the left zygomatic area, CT scan, coronal projection.

CRP 22 mg/l, WBC 7.8, and ESR 115/h; the patient was empirically started on intravenous (I.V.) clindamycin, I.V. ceftriaxone and oral ketoconazole. After 2 days, the swelling above the zygomatic area resolved, the patient was afebrile, secretion gradually decreased. On day 8, the patient's condition deteriorated, and he re-developed headaches, fever, and bulging above the zygomatic area. CT scan was performed and revealed acute mastoiditis and epidural empyema on the left side, with signs of temporal bone osteolysis in the zygomatic area (Figs. 1–3). Under generalized anesthesia, we made a wide incision at the site of bulging to evacuate large quantities of purulent content that flew out under strong pressure, and we found a bone defect that communicated with the epidural space containing the abscess cavity; after the evacuation of pus, the dura returned to its original position (Fig. 4). Further, we performed antromastoidectomy to open the antrum, which was obstructed by granulation. The patient was in the intensive care unit for 24 h, and thereafter he was referred to the standard ward. No causative agent was cultivated from the pus sample or blood cultures. During the hospitalization, no abnormalities were found from the blood counts, urine analysis and/or internal laboratory tests. The patient was discharged home on postoperative day 10,

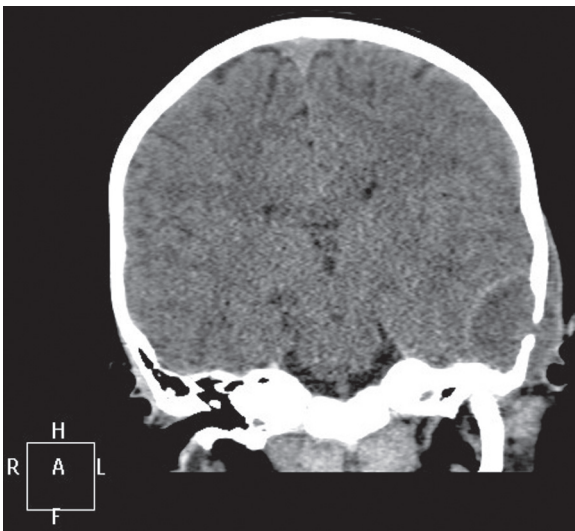


Fig. 2. Pott's puffy tumor in the left zygomatic area, epidural empyema on the left side, with signs of temporal bone osteolysis, CT scan, coronal projection.

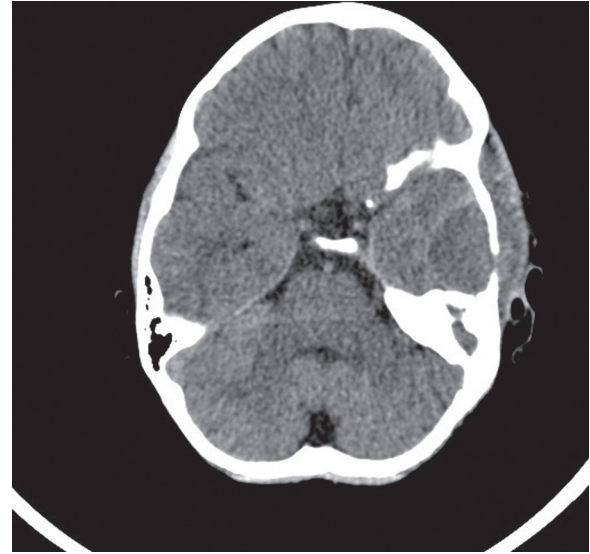


Fig. 3. Pott's puffy tumor in the left zygomatic area, epidural empyema on the left side, with signs of temporal bone osteolysis, CT scan, axial projection.

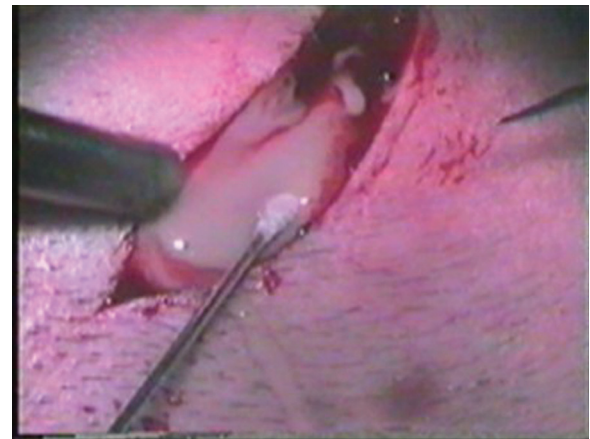


Fig. 4. Wide incision at the site of bulging to evacuate large quantities of purulent content that flew out under strong pressure.

and the antibiotic treatment was continued for an additional 1 week. Since then, the patient has had no difficulties, otitis or any cosmetic or neurological defects.

3. Discussion

In 1760, Sir Percival Pott was the first to describe pericranial abscess as a sign of a more serious epidural abscess, which originated as a result of head injury [12].

Since then, several cases of Potts' tumor have been published. Only a few cases were described in the post-antibiotic era, predominantly in adolescents. Pott's puffy tumor is commonly described as a complication of sinusitis or injury in the frontal area. About 36 pediatric cases of Pott's puffy tumor have been reported in the age of antibiotics. The majority of cases were reported in adolescents. The youngest case published was a 3-year-old child with Pott's puffy tumor resulting as a complication of acute sinusitis [13]. Akiyama reported that adolescents are the most commonly affected group, and only 27 cases of Potts' puffy tumor in adults (age 21–81 years) had been published in the English literature from 1990 until 2011, according to the Medline database [14]. Ketenci et al. reported that only 11 cases out of

62 published in the English literature were in adult patients [15]. It has been generally known that male patients are affected more frequently [16].

Acute otitis media can cause intracranial or intratemporal complications. Intracranial complications most commonly result from extension of the inflammatory process from the mucoperiosteal lining of the mastoid air cells to the brain cavity. The inflammation further develops in the brain area, lateral sinus, epidural, subdural and subarachnoid spaces. In many cases, the inflammation spreads through the dehiscence of the tegmen tympani or antrum, via vascular connections directly to the lateral sinus, through the superior petrosal sinus, vascular anastomosis, caroticotympanic canaliculi, pericarotid venous plexus, cavernous sinus, through the dehiscence of the tympanic cavity, through the endolymphatic sac, a fistula in the otic capsule, or may develop due to otitis of the sinodural angle or petrous apex. If the infection enters the meninges, it may result in the development of pachymeningitis. The dura is very resistant to any noxious agents and adheres to the bone in response to an inflammatory irritation, which can prevent further propagation of the infection. Large extradural abscesses can cause compression of the temporal lobe or even compromise the squama of the temporal bone or occipital bone and form a subperiosteal abscess known as Pott's puffy tumor [9]. Some authors believe that abscess formation occurs in children due to insufficient ossification of the bones, but this was not confirmed in our case. We did not observe any structural abnormalities. In our case, no infectious agents were cultured from the pus sample or blood cultures; apparently optimal antibiotics were chosen given the rapidly improving condition of the patient. A patient with a Pott's puffy tumor can exhibit considerable variability of symptoms and the disease itself may be masked by other symptoms. The common symptoms are ear pain, headaches, fever, signs of respiratory tract infection, vomiting, itching, tension in the skin of the scalp and others [17]. Ear discharge may or may not be present; completely intact or only mildly hyperemic eardrum have been reported in the literature, or intracranial complications may be the only signs of mastoiditis [11]. Our patient had fever, signs of respiratory infections, and symptoms of acute unilateral otitis, but no signs of acute mastoiditis were initially present. Standard laboratory tests revealed elevated sedimentation rate, only a slight elevation of CRP levels and normal blood leukocyte count. X-rays of the temporal bone at the onset of the disease showed no signs of acute mastoiditis, and subsequent CT scans due to deterioration of the patient's condition revealed acute left-sided mastoiditis, left-sided epidural empyema and signs of thinning or osteolysis of the temporal bone in the zygomatic area. CT scan confirmed the diagnosis and proved to be very successful in this case. After diagnosing the Pott's puffy tumor, surgical intervention is required with immediate evacuation of the pus from both intracranial and extracranial areas. Soft tissues affected by inflammation and bone affected by osteomyelitis must be removed. In our facility, we also perform paracentesis that provides drainage from the middle ear and antromastoidectomy. After the surgery, intensive antibiotic therapy should continue, optimally based on the results of pus sample cultures. Typical pathogens responsible for the development of Pott's puffy tumor are beta-haemolytic streptococci, *Streptococcus pneumoniae*, *Haemophilus influenzae*, and less frequently, bacteria of the genus *Bacteroides* and *Proteus* [13]. In our case, we failed to detect any causative agent from the pus or blood cultures, and we have tried to cover the spectrum of G+ and

G– bacteria including anaerobes and fungi. During the hospitalization, the patient was treated with triple combination therapy: clindamycin (lincosamide antibiotics to cover G+ bacteria and anaerobes), ceftriaxone (a third generation cephalosporin to cover G– bacteria) and ketoconazole (an imidazole antifungal to cover the molds and yeasts). Clindamycin is generally very effective in osteomyelitis.

4. Conclusion

Acute otitis media in children is one of the most common diseases that can be currently very well diagnosed and effectively treated. In some cases, however, it can lead to serious or even life-threatening complications such as meningitis, brain abscess, cerebral sinus thrombosis, and others. Pott's puffy tumor is a rare complication and its diagnosis may not always be easy. We believe the most appropriate imaging technique is CT scanning. Once the diagnosis is made, urgent surgical intervention is required with sufficient evacuation of the purulent lesions, inflamed soft tissue and the affected bone. Targeted antibiotic therapy is equally important, and we should cover the full spectrum of potential pathogens, unless we know the causative agent. Early diagnosis and adequate treatment significantly improve the success of treatment. Interdisciplinary cooperation of an otolaryngologist, neurologist, infection specialist, and neurosurgeon is of crucial importance.

Conflict of interest

The authors declare that they have no conflicts of interest.

References

- [1] N.A. Goldstein, M.L. Casselbrant, C.D. Bluestone, M. Kurs-Lasky, Intratemporal complications of acute otitis media in infants and children, *Otol. Head. Neck Surg.* 119 (1998) 444–454.
- [2] D. Hyden, B. Akerlind, M. Peebo, Inner ear and facial nerve complications of acute otitis media with focus on bacteriology and virology, *Acta Otolaryngol.* 127 (2006) 460–466.
- [3] D.J. Kitsko, J.E. Dohar, Inner ear and facial nerve complications of acute otitis media, including vertigo, *Curr. Allergy Asthma Rep.* 7 (2007) 444–450.
- [4] E. Ozer, E. Sivasli, Y. Bayazit, A. Sirikci, A. Gok, S. Mumbuc, et al., Otogenic cerebral venous infarction: a rare complication of acute otitis media, *Int. J. Pediatr. Otorhinolaryngol.* 67 (2003) 1019–1021.
- [5] C. Go, J.M. Bernstein, A.L. DeJong, M. Sulek, E.M. Friedman, Intracranial complications of acute mastoiditis, *Int. J. Pediatr. Otorhinolaryngol.* 52 (2000) 143–148.
- [6] M.A. Hafidh, I. Keogh, R.M. Walsh, M. Walsh, D. Rawluk, Otogenic intracranial complications: a 7-year retrospective review, *Am. J. Otolaryngol.* 27 (2006) 390–395.
- [7] P.S. Mallur, S. Harirchian, A.K. Lalwani, Preoperative and postoperative intracranial complication of acute mastoiditis, *Ann. Otol. Rhinol. Laryngol.* 118 (2009) 118–123.
- [8] L. Migirov, Computed tomographic versus surgical findings in complicated acute otomastoiditis, *Ann. Otol. Rhinol. Laryngol.* 112 (2003) 675–677.
- [9] J. Skřivan, Otogenní nitrolební komplikace, (Otogenic Intracranial Complications, Alberta Prague), 1993 (in Czech).
- [10] D.P. Martin-Hirsch, S. Habashi, R. Page, A.E. Hinton, Latent mastoiditis: no room for complacency, *J. Laryngol. Otol.* 105 (1991) 767–768.
- [11] M. Akram Khan, Pott's puffy tumor: a rare complication of mastoiditis, *Pediatr. Neurosurg.* 42 (2006) 125–128.
- [12] R.P. Babu, R. Todor, S.S. Kasoff, Pott's puffy tumor: the forgotten entity, *J. Neurosurg.* 84 (1996) 110–112.
- [13] M. Gupta, E.H. Hamdi, B. Ravi, M. Vivek, Pott's puffy tumour in a pre-adolescent child, *Int. J. Pediatr. Otorhinolaryngol.* 68 (2004) 373–378.
- [14] K. Akiyama, M. Karaki, N. Mori, Evaluation of adult Pott's puffy tumor: our five cases and 27 literature cases, *Laryngoscope* 122 (2012) 2382–2388.
- [15] I. Ketenci, Y. Unlu, B. Tucer, A. Vural, The Pott's puffy tumor: a dangerous sign for intracranial complications, *Eur. Arch. Otorhinolaryngol.* 268 (2011) 1755–1763.
- [16] S.E. Forgie, T.J. Marrie, Pott's puffy tumor, *Am. J. Med.* 121 (2008) 1041–1042.
- [17] E.S. Pender, Pott's puffy tumor: a complication of frontal sinusitis, *Pediatr. Emerg. Care* 6 (1990) 280–284.

Antromastoidektomie v dětském věku

Urík M., Šlapák I., Machač J.

Klinika dětské otorinolaryngologie, Fakultní nemocnice Brno
Lékařská fakulta, Masarykova univerzita, Brno

SOUHRN

Antromastoidektomie (AMT) představuje jeden ze základních operačních výkonů v chirurgické terapii ušních nemocí. Pokles AMT na pracovišti Kliniky dětské otorinolaryngologie v Brně (KDORL) v posledních letech vedl k vytvoření této studie. Cílem je analyzovat a vyhodnotit soubor dětských pacientů s provedenou AMT v letech 1997-2013 (17 let). Ve sledovaném období byl zjištěn pokles provedených AMT až o 82 %, obrácení poměru

akutních a plánovaných AMT ve prospěch plánovaných operací, častější operace u chlapců, změna v zastoupení mikrobiálních původců u akutní mastoidity (AM) pravděpodobně v souvislosti se zavedením plošného očkování polyvalentní pneumokokovou vakcínou v České republice a výskyt tradičně popisovaných komplikací AM i přes zavedení moderní antibiotické terapie.

KLÍČOVÁ SLOVA

antromastoidektomie, dětský věk, očkování

SUMMARY

Urík M., Šlapák I., Machač J.: Antromastoidectomy in Childhood

Antromastoidectomy (AMT) is one of the basic surgical interventions employed in the therapy of ear illnesses. The decreasing number of AMTs performed at the Department of Paediatric Otorhinolaryngology (DPORL), Brno, Czech Republic, in recent years has led to the publication of the present study. Its objective is to analyse and evaluate a group of children patients after AMT in the years 1997-2013 (a time-span of 17 years). During that period, a decrease of as much as 82 per

cent in the number of performed AMTs occurred, as well as a reversal in the ratio of acute and planned AMTs in favour of the planned interventions, increasingly frequent operations on boys, a change in the composition of microbial causes of acute mastoiditis (AM) due to the introduction of mass polyvalent pneumococcal vaccination in the Czech Republic, and occurrence of common AM complications despite the introduction of modern antibiotic treatment.

KEYWORDS

antromastoidectomy, childhood, vaccination

Otorinolaryng. a Foniatrie. /Prague/, 65, 2016, č. 4, s. 237-240

ÚVOD

Antromastoidektomie (AMT) představuje jeden ze základních operačních výkonů v chirurgické terapii ušních nemocí. Cílem je dostatečná sanace zánětem postiženého systému mastoidních sklípků a znovuoobnovení dostatečné ventilace středoušní dutiny přes aditus, tak, aby středoušní dutina a dutina mastoidního výběžku tvořily jeden funkční celek. Zprůchodnění aditu a obnovení ventilace středoušní je zásadní pro další vývoj zánětlivého onemocnění akutního i chronického. Pokud dojde k obturaci v oblasti aditus ad antrum, rozdělí se tento prostor na kompartmenty dva – tympanální a mastoideální. Je zřejmé, že náchylnost oddělené tympanální dutiny k podtlakovým změnám při uzavřené Eustachově tubě bude v tomto případě větší (8). AMT se u dětí provádí pouze v celkové anestezii. Řez se vede za boltcem, těsně za úponovou rýhou, obnaží se planum mastoideum a zevní plocha výčnělku bradavčitého. V případě rozpadu kosti se toto ložisko odstraňuje frézou, dlátky a chirurgickými lžičkami. Podle rozsahu nálezu a pneumatizace se trepanace rozšiřuje

z mastoidálního antra na výčnělek, za impresi esovitěho splavu, do šupiny spánkové kosti, jařmového výběžku a kosti skalní. Postupuje se až na lamina interna. Kostěný zvukovod a nadbubínková dutina zůstávají obvykle výkonem nedotčeny. Vlastní bubínková dutina je drénována paracentézou. Hojení po výkonu trvá asi týden. Sluch správně provedeným výkonem není dotčen (7).

Indikace k provedení AMT v dětském věku představují stavy akutní a chronické. Mezi akutní stavy patří akutní mastoiditida (AM) s případnými komplikacemi. Indikací k plánovanému zákroku jsou chronické zánětlivé změny v oblasti mastoidních sklípků, označované jako latentní mastoiditida, které vedou k recidivám akutního středoušního zánětu nebo se podílejí na vzniku sekretorické otitidy a dalších patologických stavů. Indikace k výkonu se v jednotlivých zemích liší. Některá pracoviště v současnosti preferují i u akutních stavů konzervativní postup před chirurgickým řešením (1, 12, 15). Počet provedených akutních AMT podle některých studií klesá v posledních letech v souvislosti se zavedením

PŮVODNÍ PRÁCE

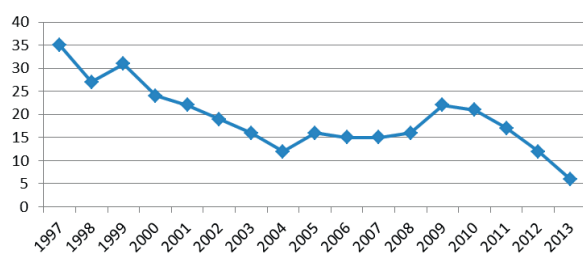
očkovaní polyvalentní vakcínou proti pneumokokům (6, 17, 13). Cílem předkládané studie bylo analyzovat a vyhodnotit soubor dětských pacientů s provedenou AMT na pracovišti Kliniky dětské otorinolaryngologie v Brně (KDORL) v letech 1997–2013.

METODIKA

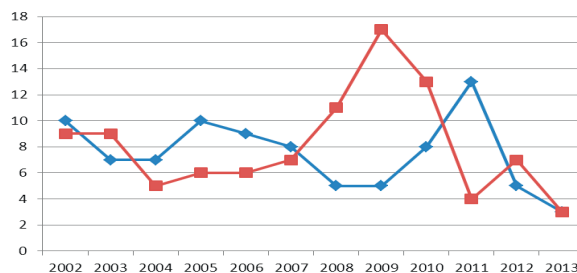
V rámci retrospektivní studie jsme prostřednictvím nemocničního informačního systému vyhledali a následně vyhodnotili data o všech pacientech, kteří na KDORL podstoupili AMT v letech 1997–2013. Do studie byli zahrnuti pouze pacienti s prostou AMT, nebyly hodnoceny jiné typy sanačních výkonů, jejichž součástí byla AMT.

VÝSLEDKY

Ze získaných dat jsme zjistili, že počet AMT u dětí rapidně klesl. Zatímco v roce 1997 bylo provedeno 35 operací, v roce 2002 to bylo již 19 a v roce 2013 pouze 3 AMT (graf 1). Jedná se o pokles o 82 %. Celkový počet operací v uvedeném období byl 187, z toho 90 akutních a 97 pro chronické onemocnění. Do roku 2008 převládaly operace akutních stavů, od roku 2008 je patrné obrácení poměru ve prospěch operací plánovaných pro chronické onemocnění ucha (graf 2). Průměrný věk pacientů byl 6 let, operovali jsme děti ve věku 4 měsíců až 16 let. Ve sledovaném období byl zachován poměr postižení mezi chlapci a dívkami 3:2, chlapci byli tedy operováni častěji. Průměrná celková doba hospitalizace činila 12 dní, u těžkých postižení přesahovala 20 dní. Zjištění mikrobiálního původce nemoci, která vedla k nutnosti AMT, se prokázalo v 58 %. Do roku 2009 byl nejčastějším patogenem *S. pneumoniae* (31 %), od roku 2009 byl hlavním patogenem shodně *S. pyogenes* (13 %) a *S. pneumoniae* (13 %), dále *H. influenzae* (11 %). Méně často se uplatnily další bakterie (*S. aureus*, *Pseudomonas aeruginosa*, *Enterococcus* a další). Procentuální zastoupení mikrobiálních původců ukazuje tabulka 1. Výskyt a četnost typických patologických nálezů a komplikací uvádí tabulka 2. Pouze 12 % operovaných pacientů mělo v minulosti zavedené ventilační trubičky v bubínku.



Graf 1 Počet provedených AMT na KDORL Brno v letech 1997–2013.



Graf 2 Poměr provedených AMT akutních (červeně) a plánovaných (modře) v letech 2002–2013.

Tab. 1 Mikrobiální původce dle výsledků kultivace

Původce	Do 2008	Od 2008
<i>S. pneumoniae</i>	31 %	13 %
<i>S. pyogenes</i>	10 %	13 %
<i>H. influenzae</i>	7 %	11 %
Negativní kultivace	52 %	32 %

Tab. 2 Patologické nálezy a komplikace

Obturacy aditus ad antrum granulacemi	85 %
Subperiostální absces	13 %
Meningitida	8 %
Paréza n. VII	7,4 %
Perisinuózní absces	3 %
Trombóza sinus sigmoideus	2,5 %
Epidurální absces	1x
Labyrinthitida	1x
Rhabdomyosarkom	1x

DISKUSE

Výrazný pokles provedených AMT na pracovišti KDORL se neshoduje s některými zahraničními studiemi. Tyto studie ze zahraničních pracovišť udávají vzestup AMT v posledních letech, především z důvodu akutní mastoiditidy, uvádí i vyšší počet intrakraniálních komplikací (2, 6, 14). Je nutno poznamenat, že ve většině případů jde o sdělení ze zemí, kde není zdaleka tak dobře dostupná péče otorinolaryngologa jako v České republice, kde v současnosti připadá 1 otorinolaryngolog na 10 000 obyvatel. Česká republika se tak řadí na 2. místo v počtu orl specialistů na počet obyvatel v zemích Evropské unie (5, 16). Diagnostiku i terapii akutního středoušního zánětu v těchto zemích provádějí převážně pediatři. Jedním z faktorů poklesu operovaných dětí by mohla být i porodnost v ČR. Dle Českého statistického úřadu došlo k poklesu počtu narozených dětí od roku 1996 do roku 2004, a to v průměru o 10 tisíc dětí ročně. Od roku 2005 je opět pozorován vzestup porodnosti na hodnoty před rokem 1996 (tab. 3). Vzhledem k uvedeným počtům nepovažujeme tento faktor za významný. Domníváme se, že pokles indikací k provedení AMT u akutních stavů je podmíněn efektivní, včasnou a racionální antibiotickou terapií, která je zároveň i prevencí komplikací akutního středoušního zánětu. Důležitou roli zde

hraje i dobrá dostupnost péče otorinolaryngologa v České republice. V souvislosti s antibiotickou terapií, rutinně prováděnou paracentézou u rozvinuté akutní otitidy a včasným záchytem klesá i počet zánětlivých komplikací akutního středoušního zánětu. Svou roli v tomto poklesu může hrát i zavedení plošného očkování proti *Haemophilus influenzae* typu B a pneumokokům, nedísnujeme však relevantními daty, která by to prokázala.

Tab. 3 Přehled číselných ukazatelů porodnosti v ČR.

Rok	Počet narozených dětí
2013	106 800
2012	108 576
2011	108 673
2010	117 153
2009	118 348
2008	119 570
2007	114 632
2006	105 831
2005	102 211
2004	97 664
2003	93 685
2002	92 786
2001	90 715
2000	90 910
1999	89 471
1998	90 535
1997	90 657
1996	90 446
1995	96 097
1994	106 579
1993	121 025

Různí autoři udávají průměrný věk pacientů v rozmezí 2,1 roku až 2,65 roku (1, 11). Průměrný věk našich pacientů je 6 let. Rozdíl je dán tím, že ve většině zahraničních studií převažuje soubor pacientů s akutní AMT pro akutní mastoiditidu, kdy je častěji postižená nižší věková skupina dětí. Snažili jsme se pátrat po příčině většího počtu operovaných pacientů mužského pohlaví, kdy poměr operovaných dětí KDORL činil 3:2 ve prospěch chlapců. Autoři většiny dostupných publikací ale uvádějí, že rozdíl mezi pohlavími nepozorovali (6, 10). Zjištění mikrobiálního původce se podařilo v 58 %. V obdobné studii, provedené v roce 2007 na Klinice ušní, nosní a krční 2. LF UK a FN Motol, autoři uvádějí objasnění patogenu v 57 %, nejčastějším patogenem zde byl *Streptococcus pneumoniae* (33 %), na druhém místě *Haemophilus influenzae* ve 25 % a překvapivým výsledkem zde byla přítomnost *Pseudomonas aeruginosa* v 12,5 % pozitivních výtěrů (8), což se v naší předkládané studii nepotvrdilo. Pokles nálezu *S. pneumoniae* od roku 2008, jako původce AM vedoucí k AMT, koresponduje s celkovým poklesem invazivních pneumokokových onemocnění u dětí v ČR (8). Dá se tak předpokládat efektivita zavedení plošného očkování polyvalentní pneumokokovou vakcínou, která je prokázána i v jiných zemích (6, 13, 17).

V České republice jsou registrovány 4 vakcíny: PNEUMO 23, PREVENAR, PREVENAR 13 a SYNFLORIX.

Vzhledem k neustále se vyskytujícím rizikům extra i intrakraniálních komplikací akutního středoušního zánětu s mastoiditidou (AM) u dětí, považujeme provedení AMT za běžnou součást léčebného protokolu spolu s intravenózní aplikací širokospektrých antibiotik a provedením paracentézy ušního bubínku. Některá pracoviště v současnosti preferují konzervativní postup. V případě AM se subperiostálním abscesem doporučují tato pracoviště intravenózní podání širokospektrých antibiotik, myringotomie a drenáž abscesu punkcí. AMT je na těchto pracovištích indikována pouze v případě, že jsou přítomny známky intrakraniálních komplikací. Často neprovádějí ambulantní paracentézu (1, 12, 15). Naše výsledky jednoznačně dokazují, že provedení AMT u akutní mastoiditidy přináší pro většinu pacientů významný benefit, urychluje proces hojení akutního zánětu, minimalizuje riziko intrakraniálních komplikací a recidiv akutního středoušního zánětu a představuje dobrou prevenci vůči rozvoji chronických zánětlivých změn středouší a mastoidního výběžku. Mnohem více nejasností je v definici latentní mastoiditidy i v následných indikačních kritériích k provedení AMT u této diagnózy. Na našem pracovišti považujeme latentní mastoiditidu za subklinický infekční zánětlivý proces slizniční výstelky i kostních struktur mastoidních sklípků při celistvém bubínku. Vyznačuje se nejčastěji recidivujícím akutním středoušním zánětem. V případě, že jsou změny pouze slizniční, přistupujeme k provedení adenotomie (pokud je indikována) a zavedení ventilačních trubiček do bubínku. Dítě sledujeme. Pokud jsou na RTG nebo HRCT snímku patrné i změny kostních struktur mastoidních sklípků, přistupujeme k provedení antromastoidektomie. Naše zkušenosti ukazují, že v případě pouze slizničních změn je provedení adenotomie a zavedení TVT dostatečným léčebným postupem s velmi dobrým efektem a benefitem pro pacienta. Postupně dochází k vyhojení středního ucha i sliznice mastoidních sklípků, obnovuje se ventilace středouší i mastoidu, a tím se brání dalšímu rozvoji patologických procesů zde probíhajících. Pro pacienta se jedná o nenáročný a málo rizikový léčebný proces.

ZÁVĚR

Ze získaných údajů lze jednoznačně pozorovat pokles provedených AMT v posledních letech. Patrné jsou i změny v mikrobiálním zastoupení nejčastějších původců především akutních středoušních zánětů s následnou mastoiditidou. Tento fakt dáváme do souvislosti se zavedením očkování pneumokokovou vakcínou a narůstajícím počtem proočkovované populace dětí, co potvrzují i zahraniční studie. Pokles u akutních stavů je dle nás podmíněn i efektivní, včasnou a racionální antibiotickou terapií, která je zároveň i prevencí komplikací akutního středoušního zánětu. Důležitou roli zde hraje i dobrá dostupnost péče otorinolaryngologa v České republice. V souvislosti s antibiotickou terapií, rutinně prováděnou paracentézou u rozvinuté akutní otitidy

a včasným záchytem klesá i počet zánětlivých komplikací akutního středoušního zánětu. Pokles plánovaných operací u chronických středoušních zánětů lze dát do souvislosti se zlepšením diagnostických procesů (otomikroskopie, CT, MRI), včasném zachycení nemoci v příznivějších stádiích i zavedení použití ventilačních trubiček v terapii recidivující akutní otitidy i chronického středoušního zánětu. Nelze zdůvodnit častější postižení mužského pohlaví v dětském věku. Z uvedených skutečností se lze domnívat, že počet dětských pacientů, kteří budou muset podstoupit provedení AMT (akutní i plánované), bude v budoucnu v ČR i nadále klesat. Z tohoto důvodu lze vyvodit, že je nutné soustředit tyto pacienty na vyšší specializovaná pracoviště, která mají dostatek zkušeností a trénovaného operátora. Pro mladé lékaře bude beze sporu těžší praktický nácvik této operace v klinickém provozu. Je namístě, aby vznikaly laboratoře pro výuku této operativy při klinických pracovištích, kde bude možné trénovat na kadaverech. Rovněž lze jednoznačně doporučit očkování dětí pneumokokovou vakcínou, alespoň u rizikových pacientů. Pokles výskytu pneumokokových otitid od zavedení očkování v ČR je zřejmý.

Podpora projektu: Práce vznikla za podpory projektu MUNI/A/1266/2015.

LITERATURA

- 1. Anthonsen, K., Hostmark, K., Hansen, S. a kol.:** Acute mastoiditis in children: A 10 - year Retrospective and Validated Multicenter Study. *Pediatr. Infect. Dis. J.*, 32, 2013, 5, s. 436-440.
- 2. Bartolomé, M. B., Pérez, B. G.:** Acute mastoiditis: Increase in the incidence and complications. *International Journal of Pediatric Otorhinolaryngology*, 71, 2007, 7, s. 1007-1011.
- 3. Dudkiewitz, M., Livni, G., Kornreich, L., Nageris, B., Ulanovskí, D., Raveh, E.:** Acute mastoiditis and osteomyelitis of the temporal bone. *Int. J. Pediatr. Otolaryngol.*, 69, 2005, 10, s. 1399-1405.
- 4. Eskola, Juhani a kol.:** Efficacy of a Pneumococcal Conjugate Vaccine against acute otitis media. *N. Engl. J. Med.*, 2001, 6, s. 403-409.
- 5. European Union of Medical Specialists, U.E.M.S. Sonderfach Hals-, Nasen und Ohrenkrankheiten [online].** Rakousko, 2014 [cit. 2016-05-05]. Dostupné z: http://www.hno.at/fileadmin/hno/pdfs/EUROPEAN_UNION_OF_MEDICAL_SPECIALISTS_final_Article_Reidar_ENT_NEWS.pdf
- 6. Homoe, P., Jensen, R. G., Brofeldt, S.:** Acute mastoiditis in Greenland between 1994-2007. *Rural And Remote Health*, 10, 2010, 2, s. 1335.
- 7. Hybášek, I., Vokurka, J. a kol.:** Otorinolaryngologie. Multimediální podpora výuky klinických a zdravotnických oborů: Portál Lékařské fakulty v Hradci Králové [online] 6. 4. 2010, poslední aktualizace 11. 1. 2014 [cit. 2014-01-25], s. 70. Dostupné z WWW: <<http://mefanet.lfhk.cuni.cz/clanky.php?aid=18>>. ISSN 1803-280X.
- 8. Jurovčík, M., Kabelka, Z., Katra, R., JANOUŠEK, P.:** Zabrání včasná mastoidektomie rozvoji sekretorické otitidy?. *Otorinolaryngologie a foniatrie*, 56, 2007, 2, s. 88-92.
- 9. Krbková, L., Homola, L., Mikolášek, P., Pavelka J., Vítková, I.:** Pneumokokové infekce u dětí a jejich prevence. <http://zdravi.e15.cz> [online]. 2012, č. 5 [cit. 2014-01-26]. Dostupné z: <http://zdravi.e15.cz/clanek/postgradualni-medicina/pneumokokove-infekce-u-deti-a-jejich-prevence-464715>
- 10. Morinière, S., Lanotte, P., Celebi, Z. a kol.:** Acute mastoiditis in children: clinical and bacteriological study of 17 cases. *Presse. Med.*, 27, 2003, 32, s. 1445-1449.
- 11. Pellegrini, S., Gonzales, M. M. E., Sommerfleck, P. A., Bernáldes, P. C.:** Intratemporal complications from acute otitis media in children: 17 cases in two years. *Acta Otorrinolaringológica*, 63, 2012, 1, s. 21-25.
- 12. Psariomats, I. M., Voudouris, C., Douros, K. a kol.:** Algorithmic management of pediatric acute mastoiditis. *Int. J. Pediatr. Otorhinolaryngol.*, 76, 2012, 6, s. 791-796.
- 13. Sheldon L. Kaplan a kol.:** Pneumococcal mastoiditis in children. *Pediatrics*. 2000, 4, s. 695-699.
- 14. Taylor, M. F., Berkowitz, R. G.:** Indications for mastoidectomy in acute mastoiditis in children. *Ann. Otol. Rhinol. Laryngol.*, 113, 2004, 1, s. 69-72.
- 15. Trijolet, J., Bakhos, D., Lanotte, P. a kol.:** Acute mastoiditis in children: can mastoidectomy be avoided?. *Ann. Otolaryngol. Chir. Cervicofac.*, 126, 2009, 4, s. 169-174.
- 16. Rychlé informace:** www.uzis.cz [online]. Praha, 2016 [cit. 2016-05-05]. Dostupné z: <http://www.uzis.cz/rychle-informace/lekari-zubni-lekari-farmaceuti-roce-2012>.
- 17. Whitney G. C.:** Decline in invasive pneumococcal disease after the introduction of protein-Polysaccharide Conjugate Vaccine. *N. Engl. J. Med.*, 2003, č. 18.

Adresa ke korespondenci:

MUDr. Milan Urík

Klinika dětské otorinolaryngologie,
Fakultní nemocnice Brno
Jihlavská 25
625 00 Brno
e-mail: doctor.urik@gmail.com



Contents lists available at ScienceDirect

International Journal of Pediatric Otorhinolaryngology

journal homepage: www.elsevier.com/locate/ijporl



Histological analysis of retraction pocket pars tensa of tympanic membrane in children

M. Urík ^{a,*}, P. Hurník ^{b,c,d}, D. Žiak ^{b,d}, J. Machač ^a, I. Šlapák ^a, O. Motyka ^e, J. Vaculová ^{b,c}, J. Dvořáčková ^{b,c,d}

^a Department of Paediatric Otorhinolaryngology, Faculty of Medicine, Masaryk University and University Hospital Brno, Czech Republic

^b Department of Pathology, University Hospital Ostrava, Czech Republic

^c Department of Pathology, Faculty of Medicine, University of Ostrava, Czech Republic

^d CGB laboratory, Ostrava, Vítkovice, Czech Republic

^e Nanotechnology centre, VŠB-Technical University of Ostrava, Czech Republic

ARTICLE INFO

Article history:

Received 1 April 2016

Received in revised form 1 May 2016

Accepted 5 May 2016

Available online 12 May 2016

Keywords:

Retraction pockets
Histological analysis
Cholesteatoma
Children

ABSTRACT

Aims: Histological and histochemical analysis of retraction pocket of pars tensa of tympanic membrane in children. Identification of morphological abnormalities in comparison with a healthy tympanic membrane as it is described in standard textbook. Identification of signs typical for cholesteatoma and support for a retraction theory of cholesteatoma formation.

Study design: A prospective study analysing 31 samples of retraction pockets taken during surgery.

Departments: University Hospital, Children's Medical Centre

Methods: Samples of retraction pockets were processed by a standard process for light microscopy, stained by haematoxylin-eosin. Van Gieson's stain was used for differential staining of collagen, Verhoeff's stain for elastic fibre tissues, Alcian blue for acidic polysaccharides and PAS (Periodic Acid Schiff) method for basement membrane polysaccharides.

Results: The following findings were observed in the samples of retraction pockets: hyperkeratosis (100%), hypervascularisations (100%), subepithelial fragmented elastic fibres (96%), myxoid changes (87%), subepithelial inflammatory infiltration (84%), rete pegs (71%), papillomatosis (71%), intraepithelial inflammatory cellularizations, (48%), intraepithelial spongiosis (16%) and parakeratosis (3%). No basement membrane continuity interruptions were observed. Thickness of retraction pocket, thickness of epidermis, occurrence of rete pegs and frequency of fragmented elastic fibres was higher in a Grade III stage RP than Grade II stage RP (according to Charachon).

Conclusion: Morphological abnormalities in the structure of retraction pockets in comparison with a healthy tympanic membrane were described. The changes are typical for a structure of cholesteatoma (these changes are common in matrix and perimatrix), supporting retraction theory of its origin. Our observations show that it is inflammation that probably plays a key role in the pathogenesis of retraction pocket. The frequency of some of the changes increases with the stage of retraction pocket (II–III according to Charachon). Basement membrane continuity interruptions are not typical for retraction pockets.

© 2016 Elsevier Ireland Ltd. All rights reserved.

1. Introduction

Tympanic membrane retraction pocket (RP) is a localised area of tympanic membrane retracted into tympanic cavity. Unlike a healthy tympanic membrane, which is described as a relatively tough,

elastic membrane without a tendency to collapse, RP is flexible and tends to collapse into the tympanic cavity. RP is characterised by atelectasis of a part of tympanic membrane which is retracted into the area of bony anatomical structures, such as incisura Rivini, scutum or malleus [1]. RP can be located in all quadrants of pars tensa of tympanic membrane; pars flaccida can also be affected. Both parts can be affected simultaneously. RP is a result of a long-term or relapsing negative middle ear pressure which is caused mainly by a dysfunction of Eustachian tube [1–8]. On the other hand, there are theories and hypotheses claiming that pathogenesis of RP includes the presence of mesenchyme (as a residue of intrauterine development) or an inflammatory reaction that followed otitis media, mainly in a posterosuperior quadrant of pars tensa and in the area

Declaration: This article did not receive sponsorships and there are no competing interests.

Supported by a project: MUNI/A/1266/2015.

* Corresponding author at: Department of Paediatric Otorhinolaryngology, Faculty of Medicine, Masaryk University and Faculty Hospital, Černopolská 9, 61300 Brno, Czech Republic. Tel.: +420532234225; fax: +420532234440.

E-mail address: doctor.urik@gmail.com (M. Urík).

<http://dx.doi.org/10.1016/j.ijporl.2016.05.007>

0165-5876/© 2016 Elsevier Ireland Ltd. All rights reserved.

of pars flaccida, the two places typical for RP and atelectasis. Some authors claim that without inflammation, retraction does not occur [9,10]. These two areas are generally very fragile parts of the eardrum and therefore tend to retract in the presence of negative middle ear pressure.

Some histological studies describe interruptions of basement membrane continuity in cholesteatoma, supporting retraction theory of cholesteatoma, and only one paper (in the last 5 years by PubMed) described the histological structure of RP or signs leading to formation of cholesteatoma [11]. Sadé studied ear drums with atelectasis and observed degeneration of middle collagenous fibrous layer of ear drum caused, in his opinion, by an inflammatory process in this area [7,9]. In their works, Sudhoff and Toss describe disruptions of basement membrane of cholesteatoma. These disruptions of basement membrane are localised in areas of growing rete pegs and subepithelial inflammatory infiltration focuses [12,13]. Based on these and other observations the authors support retraction theory of cholesteatoma based on the mechanism of tympanic membrane invagination followed by epithelial proliferation resulting in hyperplasia, impairment of cell migration and production and accumulation of keratin, all these being the basis for cholesteatoma [12,13]. Their observations dealt only with cholesteatoma and up till now only a few works have studied retraction pockets as a possible pre-stage of cholesteatoma.

Our study presents a histological and histochemical analysis of retraction pocket of pars tensa of tympanic membrane (RP) in children. It describes morphological abnormalities of RP in comparison with a structure of a healthy ear drum and signs typical for cholesteatoma. Also, it aims to prove or disprove hypothesis that RP involves disruptions of basement membrane.

2. Methods

We performed a prospective study during which 31 RPs of pars tensa of tympanic membrane were taken during standard planned surgeries in children. These were RPs grade II and III according to Charachon, with no signs of progression to cholesteatoma. The indications for surgery were: hypoacusis related to RP, recurring infections or otomicroscopically observed for disease progression. The criteria for exclusion included RPs with clinical signs of cholesteatoma which could not be totally extracted. In all cases, after RP excision, tympanic membrane was reconstructed using chondroperichondrial graft from tragus.

All patients underwent pre-operative assessment including history, otomicroscopy examination, tympanometry and pure tone audiometry.

RPs were divided into two groups according to Charachon classification (II – RP controllable, fixed, III – RP uncontrollable, fixed). RPs stage I (controllable, not fixed) are not operated [5].

After being taken, all samples were oriented and put on a stripe of a foam fixing material and put into a histologic chamber so that the outer (ear canal) part was upwards and the inner (middle ear) part downwards in the block. The samples were then placed into 4% buffered formalin. After fixation (24–48 hours) the samples were cut into max. 5 mm wide blocks. Fragments were divided into halves and positioned on the cutting line. All tissue blocks were then dehydrated in a Tissue – Tek® VIP® 6 Vacuum Infiltration Processor (Sakura). After being placed into paraffin wax, 2–4 µm thin sections were prepared. All sections were stained with a basic histological dye – haematoxylin and eosin. Van Giesson's stain was used for differential staining of collagen, Verhoeff's stain for elastic fibre tissues, Alcian blue for acidic polysaccharides and PAS (Periodic Acid Schiff) method for basement membrane polysaccharides. The samples were processed into 31 paraffin blocks and preparations stained with H-E and 31 preparations stained with Alcian blue, PAS, Van Giesson and Verhoeff methods. With an optical microscope

Olympus BX 45 with magnification 100× and 200×, HPF 400× was used for the assessment. Two pathologists cooperated to assess the histological preparations. Epithelium width was measured at ten different places, then an arithmetic mean was calculated.

3. Results

The mean age of patients with RP was 10 years and we operated patients from 6 to 18 years old.

The average sample length was 4955.4 µm. A bigger length of grade III RPs was observed compared to grade II ($p = 0.01293$, two sample T-test), which correlates with otomicroscopic findings. The average sample thickness was 333.5 µm. With two extreme values excluded, the grade III thickness is bigger than in grade II group ($p = 0.001005$, two sample T-test).

3.1. Epidermis: outer epithelial layer

Outer epithelial layer of tympanic membrane composing of keratinized stratified squamous epithelium was present in 31 samples. The average thickness of epidermis was 46.3 µm. A difference in thickness of epidermis was observed between grade II and III, the average thickness of epidermis in grade II was 33.4 µm, and in grade III it was 54.4 µm, which is a statistically significant ($p = 0.001469$, two sample T-test). All 31 RP samples showed increased keratinization (hyperkeratinization) of the outer layer of tympanic membrane (Figs. 1 and 2). Two types of keratinization were observed – lamellar (Fig. 1) and basket-weave (Fig. 2). Lamellar hyperkeratosis was observed in all samples; 26 samples showed signs of basket-weave hyperkeratosis. Parakeratosis (nuclei in keratinized layer, indicates increased cell turnover) was identified in only one case. Papillomatosis was observed in 71% of all samples.

3.2. Epidermis: Inner basement layer

In 22 cases we observed extensions of stratified squamous epithelium (epidermis) in a form of rete ridges – rete pegs (Fig. 3) – rete pegs projected into the middle layer of tympanic membrane. These epithelial extensions were more frequent in RPs grade III (18 out of 18 patients) compared to grade II (4 out of 13 patients) ($p = 3.547e-05$, Fischer exact test).

Table 1 provides detailed descriptions of the observed abnormalities of epidermis depending on the grade of RP.

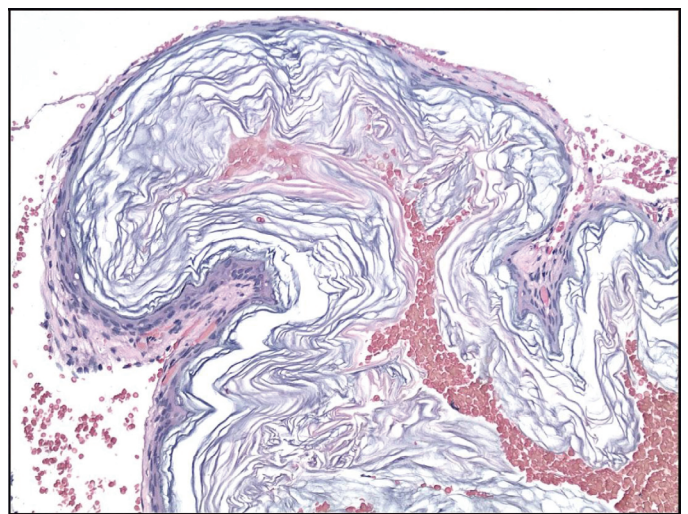


Fig. 1. Basket-weave hyperkeratosis (HE, 200×).

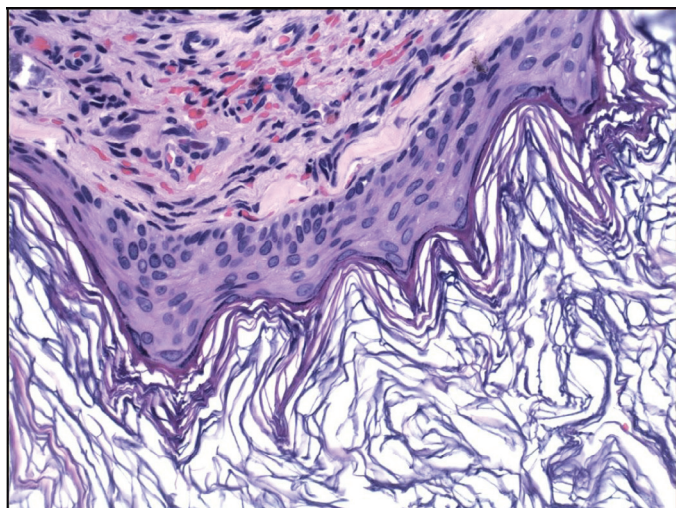


Fig. 2. Lamellar hyperkeratosis (HE, 200×).

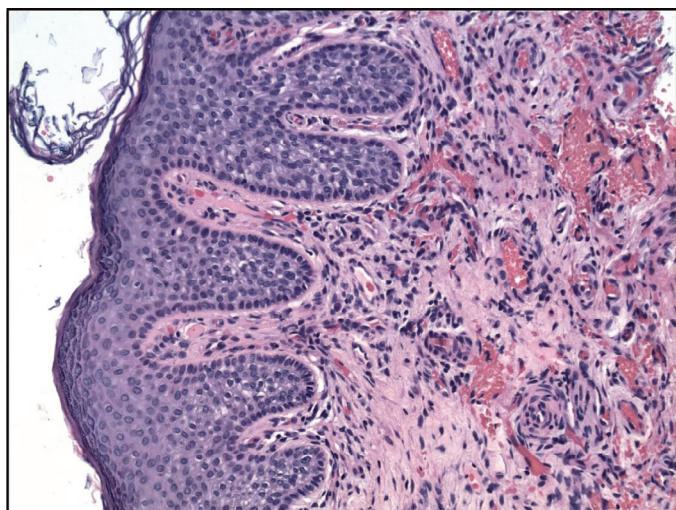


Fig. 3. Rete pegs, subepithelial inflammation, hypervascularisation (HE, 100×).

3.3. Basement membrane

A PAS method was used to identify basement membrane. No basement membrane disruptions were identified in RP samples (Fig. 4).

3.4. Middle fibrous layer

In 27 cases we identified disruption of a double layer of collagen fibres and its infiltration by neutral mucosubstances (myxoid changes). The double layer of collagen fibres was well differentiated in only 4 cases. There was no case with a complete absence of lamina propria. The difference in the occurrence of myxoid changes between grade II and III is not statistically significant. Hypervascularisation of middle layer was present in all 31 cases, with immature capillaries in 21% cases. Subepithelial elastic fibres, both continuous and fragmented, were found in all cases (Fig. 5). Fragmented elastic fibres were according to frequency evaluated as + and ++, and they were more frequent in group III ($p = 0.01699$, Fischer exact test). Intraepithelial spongiosis (intracellular oedema) was present in 15 cases and difference between group II (30%) and

Table 1
Listing of the epithelial layer histological features as per the grade of retraction.

External epithelial layer	Charachon II, n = 13	Charachon III, n = 18	Summary, n = 31
Epithelial thickness, μm			
Range	22,2 – 51,2	34,9 – 106,5	
Mean	35,07	54,38	
Rete pegs, n (%)			
Present	4 (30)	18 (100)	22 (71)
Absent	9 (70)	0 (0)	9 (29)
Papillomatosis, n (%)			
Present	9 (69)	13 (72)	22 (71)
Absent	4 (31)	5 (28)	9 (29)
Parakeratosis, n (%)			
Present	1 (8)	0 (0)	1 (3)
Absent	12 (92)	18 (100)	30 (97)
Hyperkeratosis, n (%)			
Lamellar	13 (100)	18 (100)	31 (100)
Basket – present	10 (77)	16 (89)	26 (84)
Basket – absent	3 (33)	2 (11)	5 (16)
Intraepithelial spongiosis, n (%)			
Present	0 (0)	5 (28)	5 (16)
Absent	13 (100)	13 (72)	26 (84)
Intraepithelial inflammation, n (%)			
Present	4 (30)	10 (55)	15 (48)
Absent	9 (70)	8 (45)	16 (52)

III (55%) was observed. Subepithelial chronic inflammatory infiltrate was present in 26 out of 31 samples and contained mainly lymphocytes, histiocytes and plasma cells, rarely eosinophils (Figs. 3 and 4). No difference in frequency of occurrence between the RP stages was observed. To compare our findings we attach a picture of normal eardrum (Fig. 6).

Table 2 provides detailed descriptions of the observed abnormalities of the middle and internal layer depending on the grade of RP.

Length and thickness of retraction pocket, thickness of epidermis, occurrence of rete pegs and frequency of fragmented elastic fibres was higher in a group III compared to group II.

3.5. Inner epithelial layer

Inner epithelial layer was not present in 13 out of 31 samples. This is similar to the appearance of cholesteatoma where the

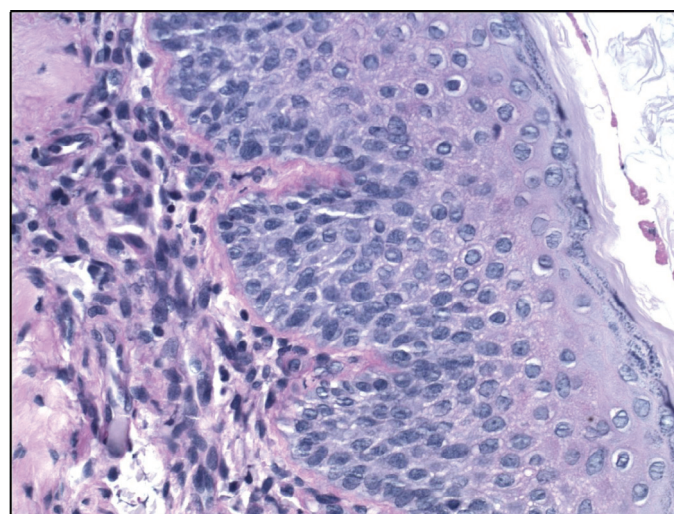


Fig. 4. Basement membrane (PAS, 200×).

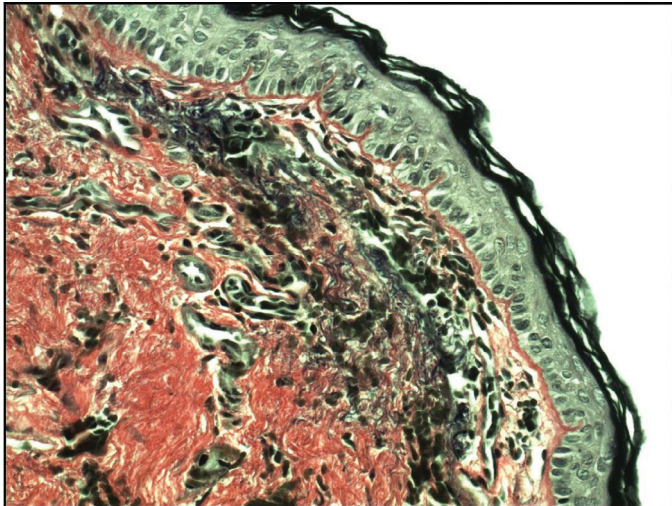


Fig. 5. Fragmented elastic fibres (Verhoeff, 200×).

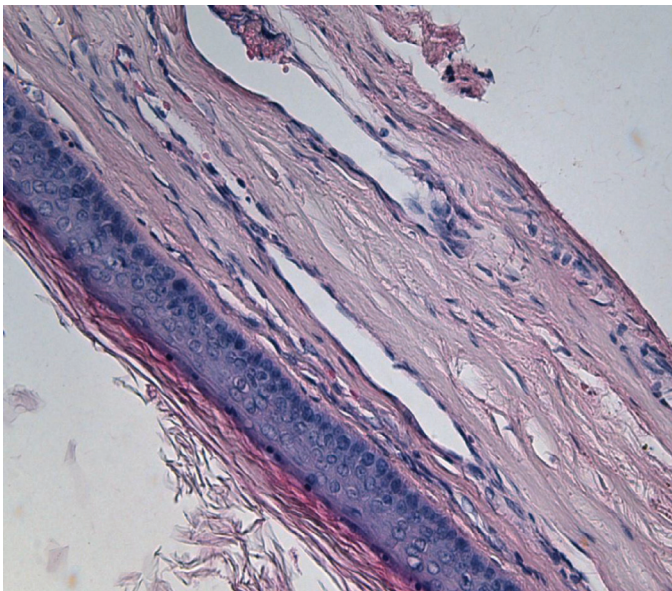


Fig. 6. Normal eardrum.

accumulated epithelial layers are gradually surrounded by perimatrix consisting of fibrous tissue with inflammatory infiltrate with no other layer.

4. Discussion

This paper describes histological structure of retraction pocket of pars tensa of tympanic membrane in children. It points out the typical signs for the structure of cholesteatoma and their occurrence. Some of these signs occur with a higher frequency and extent in higher grades of RP which supports a statement that RP is a pre-stage of cholesteatoma. The main histological findings include hyperkeratosis, hypervascularisation, subepithelial fragmented elastic fibres, myxoid changes, subepithelial inflammatory infiltrate, presence of rete pegs and papillomatosis. Interruption of a double layer of collagen fibres (myxoid changes) was observed in 27 cases. Inner epithelial layer was not present in 13 out of 31 samples. PAS method saw no disruptions in basement membrane. These findings were not surprising as basement membrane disruptions are rather typical

Table 2

Listing of the middle collagen layer and the inner mucosal layer histological features as per the grade of retraction.

	Charachon II, n = 13	Charachon III, n = 18	Summary, n = 31
Middle layer, n (%)			
Present	13 (100)	18 (100)	31 (100)
Absent	0 (0)	0 (0)	0 (0)
Myxoid changes, n (%)			
Present	12 (92)	15 (83)	27 (87)
Absent	1 (8)	3 (17)	4 (13)
Elastic fibres, n (%)			
Present	13 (100)	18 (100)	31 (100)
Fragmented fibres, n (%)			
Present	12 (92)	18 (100)	30 (96)
Absent	1 (8)	0 (0)	1 (4)
Subepithelial inflammation, n (%)			
Absent	3 (23)	2 (11)	5 (16)
1+	7 (58)	12 (67)	19 (61)
2+	3 (19)	4 (22)	7 (23)
Hypervascularisation (capillaries), n (%)			
Mature	13 (100)	18 (100)	31 (100)
Immature – present	9 (69)	17 (94)	26 (84)
Immature – absent	4 (31)	1 (6)	5 (16)
Internal layer, n (%)			
Present	8 (62)	10 (56)	18 (58)
Absent	5 (38)	8 (44)	13 (42)

for malignancies, while RP and cholesteatoma are benign. Both length and thickness of RP, thickness of epidermis and occurrence of rete pegs were bigger in group III than in group II. This can be explained by increased proliferation of epidermis and disruption of middle layer of tympanic membrane where double layer of collagen fibres is weakened and the structure of elastic fibres is disrupted which does not necessarily lead to visible reduction of this layer. The bigger thickness of the epidermis in stage III can be explained probably by higher proliferative activity in this stage of RP as described by Shunyu et al [11].

In most papers it is the long-term negative pressure in middle ear caused by dysfunction of Eustachian tube that is considered the main aetiological factor of RP [1–8]. Few papers point out a fact that negative pressure in middle ear alone is not sufficient to cause retraction [14,15]. Some authors consider the impairment of middle collagen layer caused by inflammation an important factor leading to retraction of tympanic membrane [7,9,14].

In our study subepithelial chronic inflammatory infiltrate was present in 26 out of 31 samples, disruption of a double layer of collagen fibres and its infiltration by neutral mucosubstances (myxoid changes) in 27 samples. Lamina propria is composed of a complex of collagen and elastic fibres and it is collagen fibres that influence elasticity and plasticity of tympanic membrane [16]. The frequency of fragmented elastic fibres was highest in grade III. The double layer of collagen fibres was well differentiated in only 4 cases, according to some authors this may be a case of reversible RPs which may return to normal position owing to adequate therapy, for example after implantation of a pressure equalising tube [11]. We assume that fragmentation of elastic fibres and disruption of a double layer of collagen fibres significantly impair the structure of tympanic membrane and make it more vulnerable to the effect of negative pressure in middle ear.

In some studies the description of cholesteatoma includes epithelial pegs invading into perimatrix [12,13]. These areas contain more proliferating cells. Similar pegs (rete pegs) were in higher frequencies observed in our samples (22 out of 31 patients) and were more frequent in grade III. In our opinion it is one of the signs of cholesteatoma.

Frequency and extent of some of the observed signs increase with the grade of clinical importance of retraction pocket. Hyperkeratosis, papillomatosis, intraepithelial spongiosis and subepithelial inflammatory infiltrate were present in both grades at similar rates. Parakeratosis was observed in only one case. Both length and thickness of retraction pocket, thickness of epidermis and occurrence of rete pegs were higher in a group III than II; higher also was the share of fragmented elastic fibres. Higher stage of RP leads to degeneration of the middle layer of tympanic membrane, increasing thickness of epidermis and formation of epithelial pegs, and basement membrane remains intact; all these are signs typical for development of cholesteatoma. Increasing occurrence of these histological signs in relation to clinical progression of RP (II-III) agrees with a fact that RP is a precursor of cholesteatoma.

This paper supports retraction theory of formation of cholesteatoma in children. It provides evidence that it is not only negative pressure that participates in the formation of RP, but also the key role is inflammation and destruction of middle layer of tympanic membrane making it more vulnerable to the effect of negative pressure.

5. Conclusion

There are only a limited number of papers that deal with the histological analysis of retraction pockets of the pars tensa of tympanic membranes and its influence on the formation of cholesteatoma in children. This work corroborates and supports some previous papers. We described histological signs such as hyperkeratosis, growing rete pegs, subepithelial inflammatory infiltrate, hypervascularisation and degenerative changes of middle layer of tympanic membrane with frequent occurrence of fragmented elastic fibres. Our observations show that it is inflammation that probably plays a key role in the pathogenesis of retraction pocket. Whether inflammation is a cause or an effect of the disrupted homeostasis of the tympanic membrane and middle ear mucosa secondary to ventilation defects is still open to debate. Our findings give evidence to a fact that RP is a progressive disease leading to formation

of cholesteatoma. On the contrary, in contrast to some other authors, we did not observe disruptions of basement membrane continuity. Based on our observations we consider retraction pocket of pars tensa of tympanic membrane in children a pre-cholesteatoma stage.

References

- [1] Bluestone, D. Charles, *Eustachian Tube: Structure, Function, Role in Otitis Media*, 1st ed., BC Decker, Hamilton, 2005, p. 219. ISBN 15-500-9066-6.
- [2] Bluestone, D. Charles, J.O. Klein, *Pediatric Otolaryngology*, 4th ed., WB Saunders, Philadelphia, 2003, p. 1842. ISBN 07-216-9197-8.
- [3] M. Bunne, B. Falk, B. Magnuson, S. Hellstrom, Variability of Eustachian tube function: comparison of ears with retraction disease and normal ears, *Laryngoscope* 110 (2000) 1389–1395.
- [4] J. Holmquist, U. Renvall, P. Svendsen, Eustachian tube function and retraction of the tympanic membrane, *Ann. Otol. Rhinol. Laryngol.* 89 (1980) 65–66.
- [5] R. Charachone, M. Barthez, J.M. Lejeune, Spontaneous retraction pockets in chronic otitis media medical and surgical therapy, *Ear Nose Throat J.* 71 (1992) 578–583.
- [6] V. Chrobok, A. Pellant, M. Profant, *Cholesteatom Spánkové Kosti*, 1st ed., Tobiáš, Havlíčkův Brod, 2008, p. 315. ISBN 978-80-7311-104-5, *Medicína hlavy a krku*.
- [7] J. Sadé, Atelectatic tympanic membrane : histologic study, *Ann. Otol. Rhinol. Laryngol.* 102 (1993) 712–716.
- [8] M. Tos, G. Poulsen, Attic retractions following secretory otitis, *Acta Otolaryngol* 89 (1980) 479–486.
- [9] T.H. Yoon, P.A. Schachern, M.M. Paperalla, Pathology and pathogenesis of tympanic membrane retraction, *Am. J. Otolaryngol.* 11 (1990) 10–17.
- [10] M. Tos, Experimental tubal obstruction, *Acta Otolaryngol* 92 (1981) 51–61.
- [11] N.B. Shunyu, S.D. Gupta, A. Thakar, S.C. Sharma, Histological and immunohistochemical study of pars tensa retraction pocket, *Otolaryngol. Head Neck Surg.* 145 (4) (2011) 628–634.
- [12] H. Sudhoff, M. Tos, Pathogenesis of cholesteatoma: clinical and immunohistochemical support for combination of retraction theory and proliferation theory, *Am. J. Otol.* 21 (2000) 786–792.
- [13] H. Sudhoff, M. Tos, Pathogenesis of sinus cholesteatoma, *Eur. Arch. Otorhinolaryngol.* 264 (2007) 1137–1143.
- [14] W. Kuijpers, J.M.H. Van Der Beek, P.H.K. Jap, Experimental model for study of otitis media with effusion, *Acta Otolaryngol* 37 (1983) 135–137.
- [15] M.J. Gerber, J.C. Mason, P.R. Lambert, Hearing results after primary cartilage tympanoplasty, *Laryngoscope* 110 (2000) 1994–1999.
- [16] C. Rutledge, M. Thyden, Mapping the histology of the human tympanic membrane by spatial domain optical coherence tomography [online]. Worcester Polytechnic Institute. https://www.wpi.edu/Pubs/E-project/Available/E-project-042412-121551/unrestricted/Thyden,_Rutledge_-_final_MQP_paper.pdf, 2012 (accessed 24.02.16).



Contents lists available at ScienceDirect

International Journal of Pediatric Otorhinolaryngology

journal homepage: www.elsevier.com/locate/ijporl



Immunohistochemical analysis of retraction pocket pars tensa of tympanic membrane in children^{☆,☆☆}

Milan Urík^{a,*}, Pavel Hurník^b, Dušan Žiak^b, Josef Machač^a, Ivo Šlapák^a, Oldřich Motyka^{c,d}, Petr Jabandžiev^e

^a Department of Paediatric Otorhinolaryngology, University Hospital Brno and Faculty of Medicine, Masaryk University Brno, Brno, Czech Republic

^b Department of Pathology, University Hospital Ostrava and Faculty of Medicine, University of Ostrava, Ostrava, Czech Republic

^c Nanotechnology Centre, VŠB-Technical University of Ostrava, Ostrava, Poruba, Czech Republic

^d ENET – Energy Units for Utilization of Non-Traditional Energy Sources, VŠB-Technical University of Ostrava, Ostrava, Poruba, Czech Republic

^e Department of Pediatrics, University Hospital Brno and Faculty of Medicine, Masaryk University Brno, Brno, Czech Republic

ARTICLE INFO

Keywords:

Retraction pocket
Cholesteatoma
Immunohistochemistry
Children
Pars tensa

ABSTRACT

Aims: Immunohistochemical analysis of retraction pocket pars tensa of tympanic membrane in children. Identification of signs typical for cholesteatoma and support of retraction theory of cholesteatoma. Study design: a prospective study analysing 31 surgically removed retraction pockets.

Department: University Hospital, Children's Medical Centre Methods: Retraction pockets processed by a standard process for immunohistochemical analysis. The observed findings were specified using antibodies CD45 LCA (leukocyte common antigen), CD31 (platelet endothelial cell adhesion molecule), D2-40 (marker of lymphatic endothelium), MMP9 (marker of degradation of connective tissue extracellular matrix) and Ki67 (cellular marker of proliferation).

Results: All observed parameters except for MMP9 had a significantly higher incidence in retraction pocket stage III compared to stage II according to Charachon.

Conclusion: We described immunohistochemical signs of retraction pocket pars tensa of tympanic membrane in children resulting in cholesteatoma. All the observed signs occur in the structure of matrix and perimatrix of cholesteatoma. A significantly higher incidence of all observed parameters except from MMP9 was proved in retraction pocket stage III, unlike in stage II. This observation proves the fact that retraction pocket is a progressive disease and is a procholesteatoma stage.

1. Introduction

Retraction pockets of tympanic membrane (RPs) are localized parts of the tympanic membrane retracted toward the tympanic cavity. In contrast to a healthy tympanic membrane, which can be identified as a relatively tough, elastic membrane with no tendency to collapse, an RP is flexible and tending toward collapse into the tympanic cavity. An RP is characterized by atelectasis of a part of the tympanic membrane, which is retracted into the area of such bony anatomical structures as the incisura Rivini, scutum, or malleus [1]. RPs can occur in all quadrants of pars tensa tympanic membrane as well as in pars flaccida. An RP may also affect both parts of the tympanic membrane simultaneously. An RP forms as a result of long-term or recidive underpressure

in the middle ear, which is itself caused mainly by Eustachian tube dysfunction [2–4]. An alternative theory claims that an RP forms due to mucosal changes [5,6]. There also are theories and hypotheses claiming that the pathogenesis of RPs includes a presence of mesenchyme or an inflammatory reaction related to otitis media, mainly in a posterior superior quadrant of pars tensa and in the area of pars flaccida, two sites typical for formation of RP and atelectasis. Some authors state that retraction does not occur without inflammation [7,8]. These two sites are generally prone to invagination in the presence of underpressure in the middle ear. We do not know why these parts of the tympanic membrane are most frequently affected.

There have been some histological studies describing breakage of basal membrane continuity in cholesteatoma, thus supporting the

* Supported by the projects MUNI/A/1002/2018 and SUP 9/16. This paper was conducted within the framework of the project LO1404: Sustainable development of ENET Centre.

** This study was presented at ESPO 2018 in Stockholm, 2–5 June 2018.

* Corresponding author. Department of Pediatric Otorhinolaryngology, Černopolská 9, 61300, Brno, Czech Republic.

E-mail address: doctor.urik@gmail.com (M. Urík).

<https://doi.org/10.1016/j.ijporl.2019.04.008>

Received 8 January 2019; Accepted 9 April 2019

Available online 11 April 2019

0165-5876/ © 2019 Elsevier B.V. All rights reserved.

proliferation theory of cholesteatoma formation. An even smaller group of works describes the histological and immunohistochemical structure of RPs and potential signs leading to cholesteatoma formation [7]. Sadé studied atelectatic tympanic membranes and observed degeneration of the middle stromal layer of tympanic membrane that is, in his opinion, caused by an inflammatory process [9]. In their works, Sudhoff and Tos describe discontinuity of basal membrane in cholesteatoma. These basal membrane disruptions are localized in the areas of growing rete pegs and foci of subepithelial inflammatory infiltrate [10,11]. Based on these and other observations, the cited authors support the proliferation theory of cholesteatoma formation based on a mechanism of tympanic membrane invagination followed by epithelial proliferation and resulting in hyperplasia, cell migration malfunction, and accumulation of keratin, all of which are responsible for cholesteatoma formation. Their observations have dealt only with cholesteatomas, and there exist to date only a few works examining the possibility that RP could be a precondition of cholesteatoma.

Our study presents an immunohistochemical analysis of RPs in children. It describes the abnormalities of RPs and signs typical for cholesteatoma.

2. Materials and methods

In this prospective study, 31 RPs taken during standard planned surgeries in child patients were histologically examined. These included RPs classified in stages II and III according to Charachon classification and without signs of cholesteatoma progression. Indications for surgical treatment of RPs were that the RPs were related to substantial conductive hearing loss and relapsing infections or disease progression proven by otomicroscopy. RP cases with clinical signs of cholesteatoma and RPs that could not be removed completely were excluded from the study. In all cases, reconstruction of tympanic membrane using a chondroperichondrial graft from tragus followed upon RP removal. No patients had active infections or were being treated with otological antibiotics.

All patients underwent presurgical examinations including history, otomicroscopy, tympanometry, and audiometry.

The RPs were divided into two groups according to Charachon classification (II – RP controllable, fixed; III – RP uncontrollable, fixed) [12]. It is standard procedure not to operate on RPs in stages controllable and non-fixed.

Immunohistochemistry was performed on paraffin slices 2–3 µm thick in Benchmark XT (Ventana Medical Systems, Oro Valley, AZ, USA.). After blockage of endogenous peroxidase H₂O₂ (Ventana, iVIEW kit 760-091) and buffer revitalization of CC1 antigen (Ventana, 950-124), the following antigens were applied: **CD31** (Dako Agilent M0823, clone JC70A, 1:20, incubation of 30 min), **D2-40** (Dako Agilent M3619, clone D2-40, 1:50, incubation of 60 min), **Ki67** (Dako Agilent M7240, clone Mib-1, 1:100, incubation of 30 min), **CD45 LCA** (Dako Agilent M0701, clone 2B11 + PD7/26, 1:100, incubation of 30 min), and **MMP9** (DAKO Agilent A0150, polyclone, 1:100, incubation of 15 min). Subsequently, the iVIEW DAB Detection Kit (Ventana, 760-091), hematoxylin (Ventana, 760–2021), and bluing reagent (760–2037) were used.

Positivity of cytoplasm and cell membrane for antibodies against D2-40 and CD31, cytoplasmic activity of MMP9 antibody, and membrane positivity for CD45 LCA antibody were evaluated quantitatively using a BX45 optic microscope produced by Olympus. Nuclear expression was evaluated quantitatively using Ki67 antibody. We identified all positive immunohistochemical signs in a sample and then the number of elements was converted to a standard measure as number per mm of RP length (i.e., length of the sample).

The following antigens and methodology were used for immunohistochemical processing and evaluating:

CD45 LCA (leukocyte common antigen) – This is a protein in the tyrosine phosphatase category, typical for white blood cells of all

categories. Absolute presence of elements with membrane positivity was evaluated in the CD45 LCA preparations. Presence of the elements was evaluated in both epithelium and stroma of tympanic membrane.

MMP9 (matrix metalloproteinase 9) – This is a metalloenzyme from a category of peptidases and also is known as collagen type IV gelatinase B. It is an enzyme participating in degradation of extracellular matrix within fibrous tissue, and its positivity is observed in some invasive carcinomas (e.g., invasive urothelial carcinoma of urinary bladder). It participates in the degradation of epithelial basal membrane. All MMP9-positive elements were evaluated within the observed preparations.

CD31 (also known as platelet endothelial cell adhesion molecule [PECAM1]) – Owing to its strong sensitivity and specificity, CD31 is used as a marker of blood vessel endothelium. Within the evaluated preparations, all vessel structures with endothelium unequivocally showing strong positivity of both cell membrane and cytoplasm were evaluated as positive.

D2-40 (podoplanin) – This is a membrane mucoprotein used as a marker of lymphatic vessel endothelium. All lymphatic vessel structures with endothelium unequivocally showing strong positivity of both cell membrane and cytoplasm were evaluated as positive in the evaluated preparations.

Ki67 – This is a nuclear marker of cell proliferation that is expressed in the cell nucleus, but only in the late G1, S, and G2 phases of the cell cycle. Among the evaluated preparations, all epithelia with strong nuclear positivity were evaluated as positive. Positive epithelia were further classified into two categories. The first category was represented by a basal layer of squamous epithelium, where only the cells above the basal membrane were evaluated. The second category contained all elements of a squamous epithelium at the higher levels (suprabasally). All nuclear-positive epithelia were counted suprabasally due to the non-homogenous and asymmetrical width of squamous epithelia in individual samples.

The multivariate principal component analysis (PCA) approach was adopted in order to assess the general trends and relationships between the observed variables. PCA enables determining and investigating the main sources of variance in the data, as well as correlations between the data and the original variables and among the original variables in multidimensional space. PCA biplot of the sample scores (points) and variable loadings (vectors) according to the first two components of the PCA. The samples were distinguished by colour according to their Charachone group. No overlap in the confidence ellipses suggests an overall difference between the samples of the two grades. The difference is associated mainly with the first principal component (Dim 1), grade III samples, thus tend to have higher values in most of the variables than grade II samples. The analysis was performed in the R environment using the FactoMineR package. The factor *Grade* was taken as a supplementary qualitative variable, which means it was only a descriptive variable and did not contribute to the multivariate model.

3. Results

In the outer layer of tympanic membrane (epidermis), we identified a presence of Ki67 in the cells of both basal and suprabasal layers (Fig. 1). These observations suggest an increase of proliferation activity in squamous epithelia. We saw significantly increased presence of Ki67 in the suprabasal layer of epidermis in comparison with the basal layer of epidermis ($p = 0.035$, Mann-Whitney *U* test). We also observed a significant increase of Ki67 in stage III RPs in comparison with stage II RPs ($p = 0.022$, Mann-Whitney *U* test).

Typical for blood vessel endothelium, we identified CD31 positivity in the central layer (connective tissue) of tympanic membrane (Fig. 2). These observations suggest a significant increase of CD31 in stage III compared with stage II RPs.

We observed CD45 LCA positivity, which is typical for all categories of white blood cells, in both the tympanic membrane's external

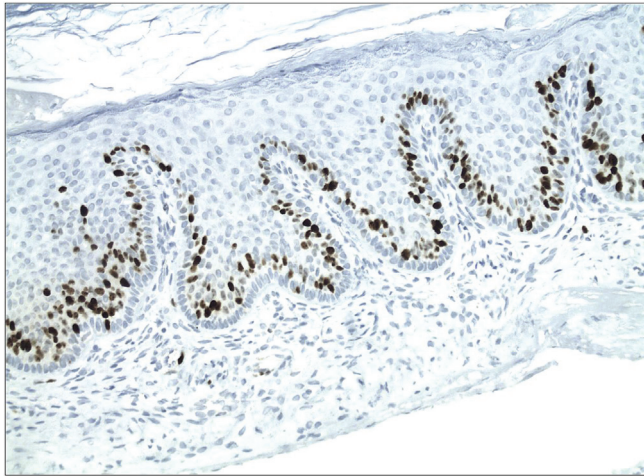


Fig. 1. Immunohistochemistry: Ki67 in area of rete pegs (200×).

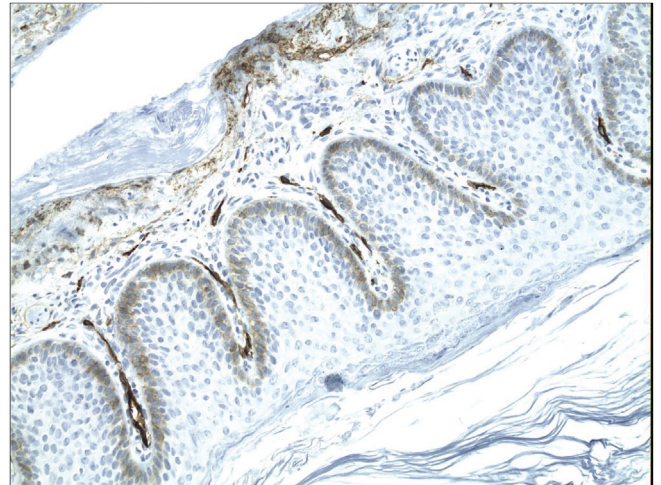


Fig. 4. Immunohistochemistry: D2-40, lymphatic vessels (200×).

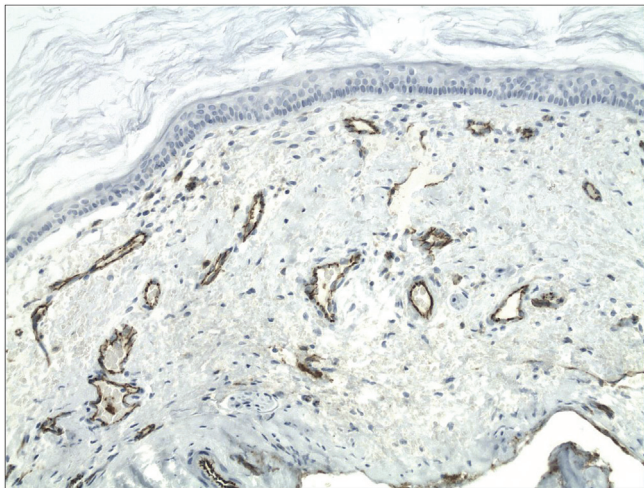


Fig. 2. Immunohistochemistry: CD31, capillaries in middle layer of tympanic membrane. (200×).

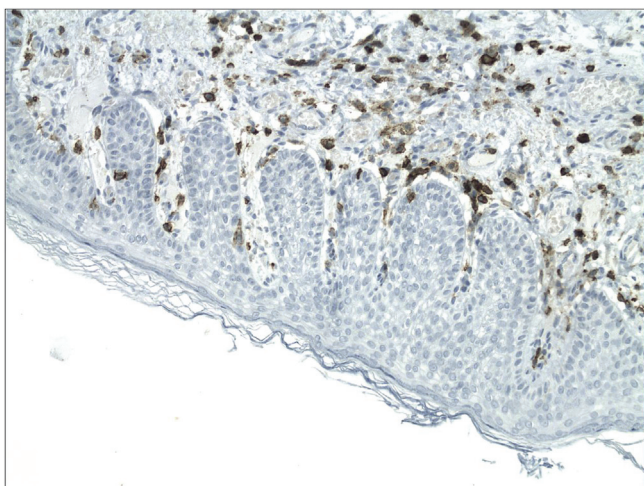


Fig. 3. Immunohistochemistry: CD45 LCA, inflammation (200×).

epithelial layer and its central connective tissue layer (Fig. 3). These observations suggest a significant increase of CD45 LCA in stage III compared to stage II RPs ($p = 0.005$, Mann-Whitney U test).

We observed D2-40 positivity, which is typical for lymphatic

vessels, in the central layer of tympanic membrane (Fig. 4). These observations suggest a significant increase of D2-40 in stage III compared to stage II RPs ($p = 0.047$, Mann-Whitney U test).

We observed MMP9 positivity in the central tympanic membrane layer, thereby indicating a presence of degenerative processes in the extracellular matrix of connective tissue (Fig. 5). We did not show a significant increase of MMP9's prevalence in stage III RPs in comparison with stage II RPs. Box and whisker plot of the data for each variable examined are on Fig. 6.

One outlier was detected. That was patient (sample) number 13, which contributed most (20.8%) to the construction of the first factor plane. The outlier was thus removed from the further analyses.

Wilk's test indicates which variable factors are the best separated on the plane (i.e., which ones best explain the distance between individuals). The only qualitative variable assessed – *Grade* – was found to illustrate the distances between the individuals well. It significantly separates groups alongside the first dimension (first principal component), accounting for 41.4% of variance in the data ($p = 0.008$).

The results for individuals and variables were plotted together in the form of a biplot (Fig. 7), wherein the individuals were distinguished by the supplementary variable *Grade*. In the biplot, individuals are displayed as points and variables as vectors. The distances for both, then, provide a visual representation of their similarity (in the case of individuals) or correlation (in the case of variables). As is apparent, the

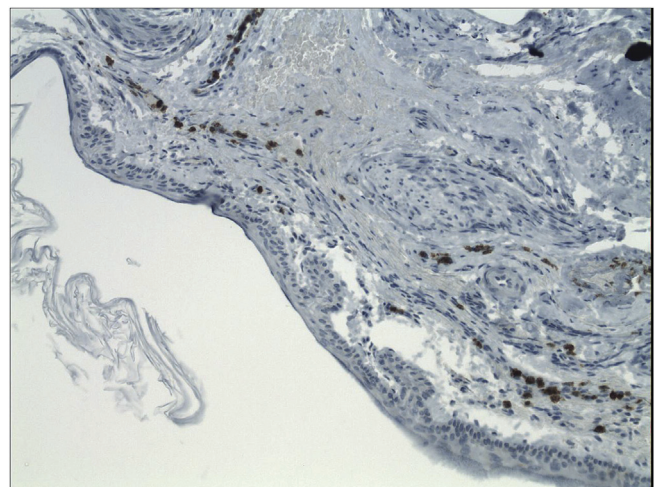


Fig. 5. Immunohistochemistry: MMP9 in middle layer of tympanic membrane (200×).

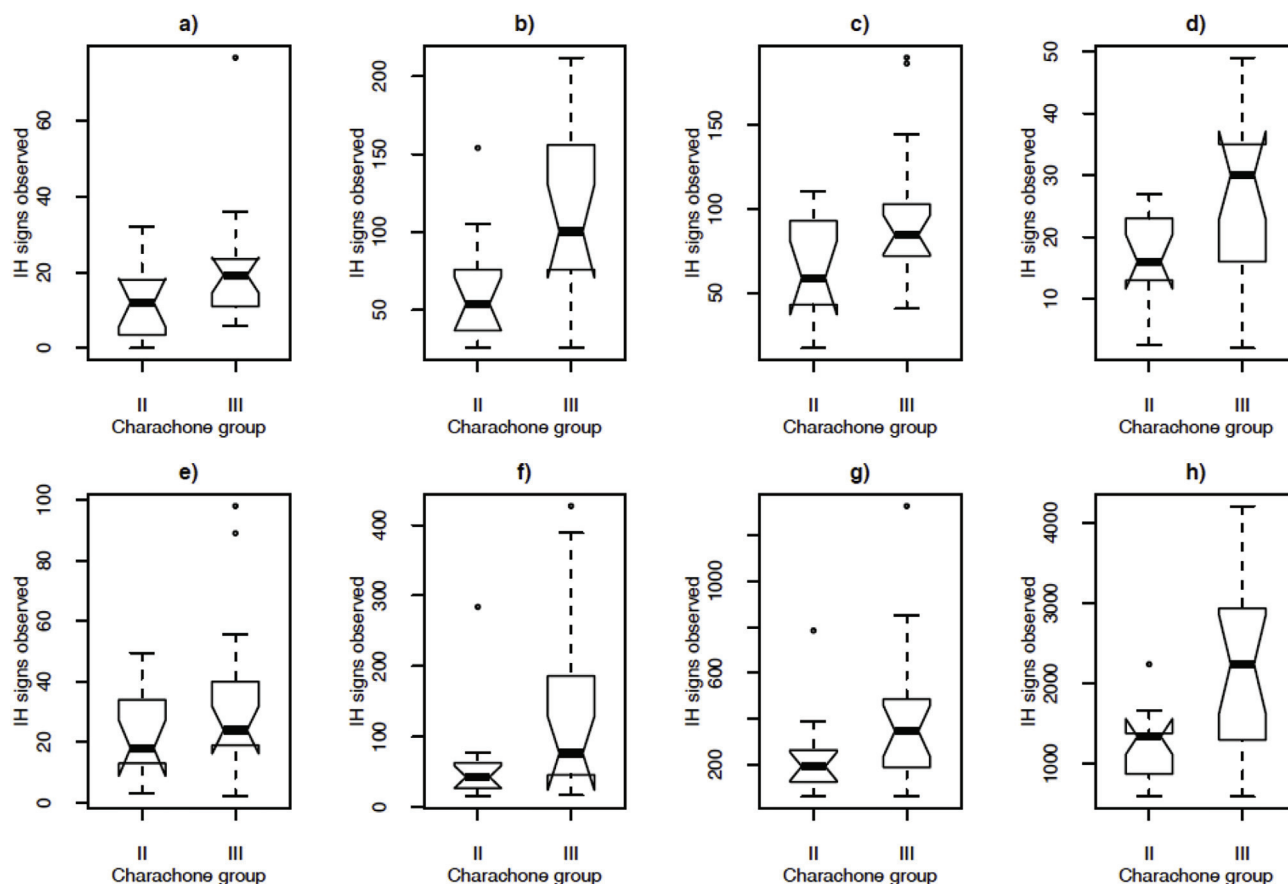


Fig. 6. Box and whisker plot of the data for each variable examined: a - CD45 external layer of tympanic membrane, b - CD45 middle layer of tympanic membrane, c - CD31, d - D2-40, e - MMP9, f - Ki67 basal, g - Ki67 suprabasal, h - Ki67 total.

categories of the supplementary variable *Grade* are highly correlated with this dimension (correlation coefficient = 0.97). This category itself could therefore summarize the dimension 1, although it was not used in constructing the model. It also is apparent from this graphical output that the variables associated with the variable *length* were Ki67 and CD45_str, while those associated with *thickness* were mostly CD45_epi and, to a lesser extent, MMP9. Correlations were positive in all cases, meaning that the thicker the sample, the higher was the CD45_epi positivity. Overall, patient (sample) *Grade* was positively associated with all the observed variables. This association was further confirmed by the analysis of covariance (ANCOVA) for the variables CD45_str, CD31, D2-40, and Ki67 ($p = 0.003$, $p = 0.02$, $p = 0.03$, and $p = 0.004$, respectively).

4. Discussion

This work investigates the immunohistochemical structure of retraction pockets pars tensa of tympanic membrane. It has shown abnormalities in RP occurring in the structure of cholesteatoma. Some of the signs occur with higher frequency and with wider range in RPs of higher stage, thus supporting the statement that RP is a pre-cholesteatoma stage. The immunohistochemical findings in the group of RPs we evaluated show an increased incidence of CD45 LCA, CD31, D2-40, MMP9, and Ki67 positivity.

In most papers on this subject, the main etiological factor responsible for RP formation is attributed to long-term underpressure in the middle ear cavity caused by Eustachian tube dysfunction [2–4] and mucosal changes of the middle ear [5,6]. A few studies point out that underpressure alone is not enough to cause retraction [11]. Some authors are of the opinion that damage of the middle collagen layer

caused by inflammation is an important factor leading to tympanic membrane retraction [5,7].

A middle ear cholesteatoma is characterized by hyperproliferation of keratinocytes and signs of chronic inflammation. It is able to grow invasively and destroy the surrounding bones and middle ear structures. Some studies have shown that autocrine and paracrine factors are responsible for a cholesteatoma's invasive and proliferative behavior. It has been shown that Ki67 expression is significantly increased in cholesteatoma in comparison to normal, healthy skin. It is therefore responsible for hyperproliferation [13,14]. A significant overexpression of Ki67 also has been shown in chronic otitis with cholesteatoma in comparison to other forms of chronic otitis without cholesteatoma [15]. This expression was found to be increased in superficial (suprabasal) layers of cholesteatoma in comparison to basal layers of matrix [13]. We observed the same phenomenon. In the study of Dornelles C de C (2009) is no significant difference in Ki67 expression in children's cholesteatomas versus that seen in those of adults. Therefore, Ki67 is probably not responsible for cholesteatoma aggressivity in children [18]. We have shown that Ki67 activity is significantly greater in stage III RPs than in stage II RPs. This observation suggests a slow proliferation of RPs that leads to the formation of cholesteatoma.

CD31 is used for blood vessel detection. Studies comparing microvascular density of cholesteatoma and the skin of the auditory tube have shown significantly greater occurrence of CD31 in the cholesteatoma structure [17]. Microvascular density of cholesteatomas is significantly greater in children compared to adults [18]. We have shown that CD31 positivity is significantly greater in stage III RPs than in stage II RPs. This observation suggests that RPs have a progressive nature and constitute another sign pointing to cholesteatoma formation.

LCA is used for the diagnosis of hematopoietic cell-related tumors.

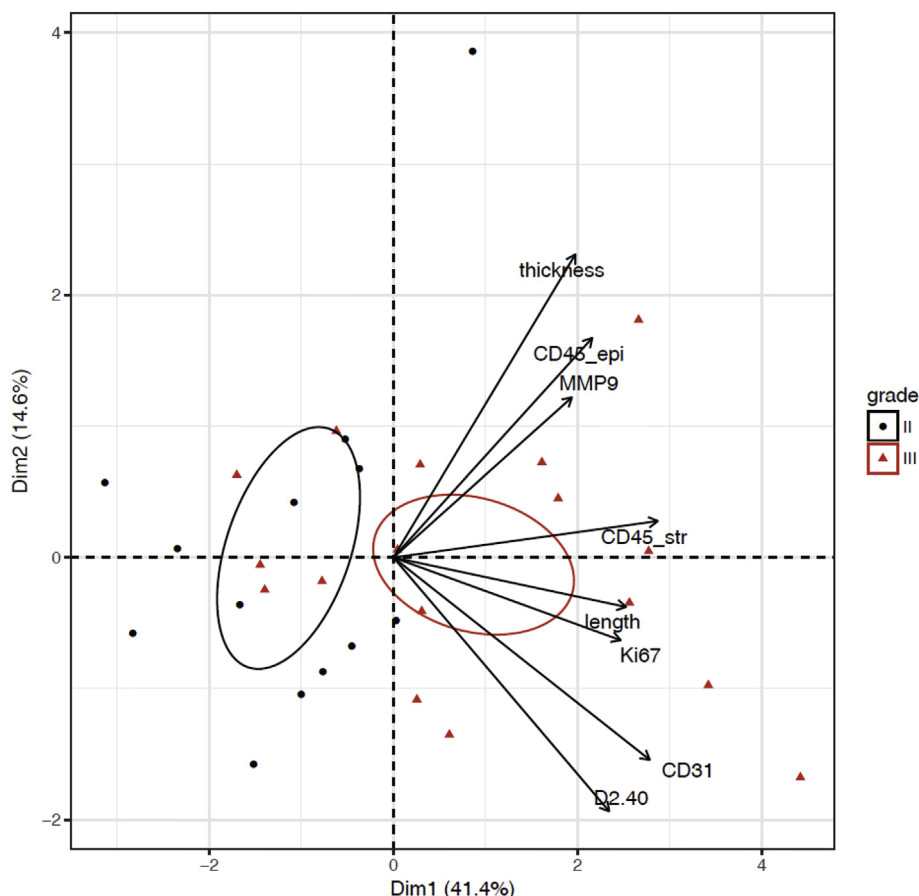


Fig. 7. Results for individuals and variables together in a biplot (where individuals were distinguished by the supplementary variable *Grade*).

Significantly greater expression of CD45 has been shown in cholesteatomas in comparison with other forms of chronic otitis without cholesteatoma [19]. It has been shown that the numbers of activated T lymphocytes and macrophage cells are high in the structure of a cholesteatoma, while the number of B lymphocytes is low [10,20]. We have shown that CD45 occurrence is significantly greater in stage III RPs than in stage II RPs. This observation suggests that inflammation plays a key role in the formation and progression of RPs.

Podoplanin (D2-40) is a useful marker for tumorous invasions of lymphatic vessels. It has been shown that a reduction and degeneration of lymphatic vessels occurs in cholesteatoma matrix. The immunohistochemical study analyzing the occurrence and distribution of lymphatic vessels in the structure of normal tympanic membrane has shown that under normal conditions lymphatic vessels occur only around the manubrium of the malleus and in tympanic membrane pars flaccida. If tympanic membrane is perforated, rapid regeneration occurs within the following several days along with proliferation of lymphatic vessels into pars tensa, as well, mainly originating from the manubrium area. Lymphatic vessels thus probably play an important role in spontaneous healing of the perforation [21]. Only a small number of lymphatic vessels have been identified in the edematous part of the cholesteatoma perimatrix. Lymphatic vessels contained mucus and consisted of degenerated endothelial cells. Edema of perimatrix is caused by lymphatic vessel degeneration, and normal lymphatic vessels were found in fibrous perimatrix. Connective tissue degeneration caused by lymphatic edema was evident in perimatrix [16,19,22]. We have shown that D2-40 occurrence is significantly greater in stage III RPs than in stage II RPs. This observation suggests that RPs have a progressive nature and constitute a sign of potential future cholesteatoma formation.

MMP9 causes collagen type IV degeneration and plays a key role in

inflammation-related cell migration. It has been shown that MMP9 occurs more frequently in cholesteatoma matrix structure than in healthy epidermis structure, and it plays an important role in the pathogenesis of cholesteatoma [23]. Significantly greater MMP9 activity has been found in children's cholesteatomas than in those of adults, and it probably participates in the greater aggressivity of cholesteatomas in children [18]. We have shown that MMP9's occurrence is not significantly greater in stage III RPs than in stage II RPs. MMP9's occurrence was observed in both RP stages with high frequency, and its presence is among the signs pointing to cholesteatoma formation.

Our work supports the retraction theory of cholesteatoma formation. It offers proof that not only middle ear underpressure but also inflammation activity as well as weakening and destruction of the middle layer of tympanic membrane play key roles in RP formation. Tympanic membrane thereby becomes more susceptible to the underpressure, as was shown also by our previous study [8].

We are aware that our work does not include a negative control group, but it is not possible to obtain samples of a healthy child's eardrum.

5. Conclusions

There exist a limited number of works dealing with histological analysis of RPs and their relationship to cholesteatomas in children. The present work corroborates and supports findings reported in several of our previous papers. We describe here changes on the immunohistochemistry level, showing increased occurrence of Ki67 (hyperproliferation), CD31 (angiogenesis), CD45 (inflammation), and D2-40 (lymphatic vessels) in stage III RPs compared to stage II RPs. This suggests RP to be a progressive disorder leading to cholesteatoma formation. In contrast to other authors, we observed no disruption in basal

membrane continuity. We observed MMP9 frequently in both RP stages, thereby indicating connective tissues degeneration. Based on our observations, RPs in children can be considered a precholesteatoma stage.

Conflicts of interest

The authors declare they have no conflicts of interest.

References

- [1] C.D. Bluestone, M.B. Bluestone, *Eustachian Tube: Structure, Function, Role in Otitis Media*. Hamilton, BC Decker, Lewiston, NY, 2005, p. 219.
- [2] C.D. Bluestone (Ed.), *Pediatric Otolaryngology*, fourth ed., Saunders, Philadelphia, 2003, p. 1842.
- [3] J.L. Dornhoffer, Surgical management of the atelectatic ear, *Am. J. Otol.* 21 (2000) 315–321.
- [4] M.J. Gerber, J.C. Mason, P.R. Lambert, Hearing results after primary cartilage tympanoplasty, *Laryngoscope* 110 (2000) 1994–9.
- [5] Avinash Bhide, Etiology of the retraction pocket in the posterosuperior quadrant of the eardrum, *Arch. Otolaryngol.* 103 (12) (1977).
- [6] T.H. Yoon, P.A. Schachern, M.M. Paparella, D.M. Aeppli, Pathology and pathogenesis of tympanic membrane retraction, *Am. J. Otolaryngol.* 11 (1) (1990) 10–17.
- [7] N.B. Shunyu, S.D. Gupta, A. Thakar, S.C. Sharma, Histological and immunohistochemical study of pars tensa retraction pocket, *Otolaryngol. Head Neck Surg. Offic. J. Am. Acad. Otolaryngol. Head Neck Surg.* 145 (2011) 628–634.
- [8] M. Urik, P. Hurník, D. Žiak, J. Machač, I. Šlapák, O. Motyka, et al., Histological analysis of retraction pocket pars tensa of tympanic membrane in children, *Int. J. Pediatr. Otorhinolaryngol.* 86 (2016) 213–217.
- [9] J. SADE, Atelectatic tympanic membrane: histologic study, *Ann. Otol. Rhinol. Laryngol.* (1993) 712–716.
- [10] H. Sudhoff, M. Tos, Pathogenesis of attic cholesteatoma: clinical and immunohistochemical support for combination of retraction theory and proliferation theory, *Am. J. Otol.* 21 (2000) 786–792.
- [11] H. Sudhoff, M. Tos, Pathogenesis of sinus cholesteatoma, *Eur. Arch. Oto-Rhino-Laryngol. Offic. J. Eur. Fed. Oto-Rhino-Laryngol. Soc. EUFOS Affil. Ger. Soc. Oto-Rhino-Laryngol. Head Neck Surg.* 264 (2007) 1137–1143.
- [12] R. Charachone, M. Barthez, J.M. Lejeune, Spontaneous retraction pockets in chronic otitis media medical and surgical therapy, *Ear Nose Throat J.* 71 (1992) 578–583.
- [13] S. Ergün, X. Zheng, B. Carlsöö, Antigen expression of epithelial markers, collagen IV and Ki67 in middle ear cholesteatoma. An immunohistochemical Study, *Acta Otolaryngol. (Stockh).* 114 (1994) 295–302.
- [14] J. Kuczkowski, A. Bakowska, B. Mikaszewski, Immunomorphological evaluation of cholesteatoma, *Otolaryngol. Pol. Pol. Otolaryngol.* 58 (2004) 289–295.
- [15] T. Yamamoto-Fukuda, H. Takahashi, M. Terakado, Y. Hishikawa, T. Koji, Expression of keratinocyte growth factor and its receptor in noncholesteatomatous and cholesteatomatous chronic otitis media, *Otol. Neurotol. Offic. Publ. Am. Otol. Soc. Am. Neurotol. Soc. Eur. Acad. Otol. Neurotol.* 31 (2010) 745–751.
- [16] T. Nagai, T. Suganuma, S. Ide, H. Shimoda, S. Kato, Confirmation of mucin in lymphatic vessels of acquired cholesteatoma, *Eur. Arch. Oto-Rhino-Laryngol. Offic. J. Eur. Fed. Oto-Rhino-Laryngol. Soc. EUFOS Affil. Ger. Soc. Oto-Rhino-Laryngol. Head Neck Surg.* 263 (2006) 361–364.
- [17] B.J. Jin, H.J. Min, J.H. Jeong, C.W. Park, S.H. Lee, Expression of EGFR and microvessel density in middle ear cholesteatoma, *Clin. Exp. Otorhinolaryngol.* 4 (2011) 67–71.
- [18] C. de C. Dornelles, S.S. da Costa, L. Meurer, L.P.S. Rosito, A.R. da Silva, S.L. Alves, Comparison of acquired cholesteatoma between pediatric and adult patients, *Eur. Arch. Oto-Rhino-Laryngol. Offic. J. Eur. Fed. Oto-Rhino-Laryngol. Soc. EUFOS Affil. Ger. Soc. Oto-Rhino-Laryngol. Head Neck Surg.* 266 (2009) 1553–1561.
- [19] T. Nagai, K. Kano, M. Nagai, T. Morimitsu, The ultrastructure of lymphatic vessels in the human middle ear with cholesteatoma, *Acta Otolaryngol. (Stockh).* Prosinice 108 (1989) 442–447.
- [20] V. Schilling, J. Bujía, B. Negri, P. Schulz, E. Kastenbauer, Immunologically activated cells in aural cholesteatoma, *Am. J. Otolaryngol.* 12 (1991) 249–253.
- [21] T. Miyashita, J.L. Burford, Y.-K. Hong, H. Gevorgyan, L. Lam, N. Mori, et al., Localization and proliferation of lymphatic vessels in the tympanic membrane in normal state and regeneration, *Biochem. Biophys. Res. Commun.* 440 (2013) 371–373.
- [22] K. Sikka, S.C. Sharma, A. Thakar, S. Dattagupta, Evaluation of epithelial proliferation in paediatric and adult cholesteatomas using the Ki-67 proliferation marker, *J. Laryngol. Otol.* 126 (2012) 460–463.
- [23] E. Olszewska, M. Matulka, B. Mroczko, A. Pryczynicz, A. Kemon, M. Szmikowski, et al., Diagnostic value of matrix metalloproteinase 9 and tissue inhibitor of matrix metalloproteinases 1 in cholesteatoma, *Histol. Histopathol.* 31 (2016) 307–315.

Review

Pathogenesis of Retraction Pocket of the Tympanic Membrane—A Narrative Review

Milan Urík ¹ , Miroslav Tedla ² and Pavel Hurník ^{3,4,*}

¹ Department of Paediatric Otorhinolaryngology, Faculty of Medicine of Masaryk University in Brno, University Hospital Brno, 61300 Brno, Czech Republic; urik.milan@fnbrno.cz

² Department of Otorhinolaryngology, Head and Neck Surgery, Comenius University, University Hospital, 85107 Bratislava, Slovakia; miro.tedla@gmail.com

³ Institute of Pathology, University Hospital Ostrava, 70852 Ostrava, Czech Republic

⁴ Institute of Animal Physiology and Genetics, Czech Academy of Sciences, 60200 Brno, Czech Republic

* Correspondence: pavel.hurnik@gmail.com; Tel.: +420-739067065

Abstract: Several theories describe the development of the retraction pocket of the tympanic membrane (RP). Many authors suggest that the negative middle ear pressure is the main reason responsible for developing this condition. A narrative review has been undertaken, and conclusions are drawn reflecting a current knowledge with our new observations in the histological and immunohistochemical study. Recent studies show the important role of inflammation in the development and progression of RP. A review of the available literature shows that the inflammation plays a key role in pathogenesis of the RP and its progression to the cholesteatoma. We support this statement with our new results from histological and immunohistochemical analysis of the RPs.

Keywords: retraction pocket; tympanic membrane; pathogenesis; pathology; chronic otitis media; cholesteatoma

Citation: Urík, M.; Tedla, M.; Hurník, P. Pathogenesis of Retraction Pocket of the Tympanic Membrane—A Narrative Review. *Medicina* **2021**, *57*, 425. <https://doi.org/10.3390/medicina57050425>

Received: 6 April 2021
Accepted: 27 April 2021
Published: 28 April 2021

Publisher's Note: MDPI stays neutral with regard to jurisdictional claims in published maps and institutional affiliations.



Copyright: © 2021 by the authors. Licensee MDPI, Basel, Switzerland. This article is an open access article distributed under the terms and conditions of the Creative Commons Attribution (CC BY) license (<https://creativecommons.org/licenses/by/4.0/>).

1. Introduction

Retraction pocket (RP) of the tympanic membrane is a common entity, especially in children. The danger of RP lies in ossicular chain erosion (Figure 1), cholesteatoma formation and potentially life-threatening complications of cholesteatoma. No consensus exists about the optimal treatment. We have a lot of new knowledge regarding pathogenesis, but there are still many unknown factors that influence development of this condition.

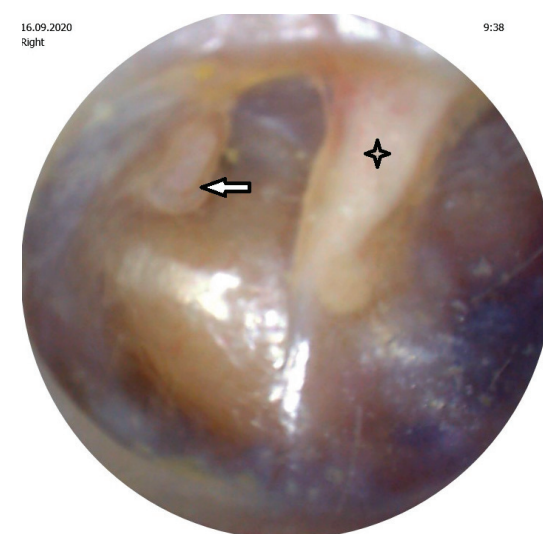




Figure 1. Retraction pocket of pars tensa caused erosion of the incudostapedial joint.  Malleus,  Erosion of the incudostapedial joint.

Epidemiological studies have shown that the retraction pocket is a relatively rare disease and it largely affects the child population. In 1994, Stangerup published a study where it examined 294 healthy children aged 5 to 16 years and found the occurrence of retraction pockets in 26% in the area pars flaccida and at 3.7% in the pars tensa area [1]. The largest long-term study in a healthy population includes 7000 children under the age of 10, when the prevalence of retraction pockets in the pars flaccida was 9.6 % and pars tensa 7.9%. Most retraction pockets were classified as “mild”, only a small part represented serious cases. This study also showed frequent bilateral disability retraction pocket [2]. Relatively frequent occurrence of retraction pockets in the younger age group of children up to 10 years was not found in the older age group. A study of children aged 8–18 years demonstrated that a significant proportion of tympanic pathologies found on first examination healed spontaneously during a 10-year follow-up [3].

Histologically the normal tympanic membrane consists of an external epithelial layer, middle layer, and internal mucosal layer. A healthy tympanic membrane is relatively tough and elastic, this is due to the structure and properties of its middle layer.

The external layer is formed by the epidermis, which has a protective function and is composed of stratified keratinizing epithelium. Keratinizing cells from the surface gradually migrate from the center of the tympanic membrane to the periphery and further outwards from the ear canal. This ensures self-cleaning ability [4]. The middle layer is formed by connective tissue with a predominance of collagen fibers arranged in two layers (outer radial and inner circular); elastic fibers also occur [5]. The thickness of this layer in the pars tensa region ranges from 0.04 mm in the posterosuperior quadrant up to 0.09 mm in the annulus region. It is mostly collagen type II and IV, which typically occurs in the cartilage. Collagen fibers with admixture of fibers elastic determine the basic mechanical properties of the drum. The middle layer of the eardrum also contains the delicate vascular and nerve plexus [6]. The inner layer (lamina interna membranae tympani) of the eardrum is formed by the middle ear cavity mucosa and its function is protection, metabolism and nutrition of the middle layer of the tympanic membrane.

The three most used classification systems of retraction pockets are Sadé [7] (for pars tensa RPs), Tos [8] (for pars flaccida RPs), and Charachon [9]. These systems grade the severity of RP, but they do not explain the pathogenesis or possibility of progression of retraction pocket. The association of severity of the retraction pocket in the development of acquired cholesteatoma is the key point, however, there is no consensus existing staging systems on retraction pockets or cholesteatoma in serving this purpose [10].

Retraction pocket is a localized area of the tympanic membrane invaginated into the tympanic cavity. It is much more common in children than in adults. The incidence of atrophy increases from 4% at age 4 years to 11% at age 16 years [11]. A normal tympanic membrane is tough and elastic, but the retraction pocket is flexible and collapses into the tympanic cavity. The place of weakness is most often located near the anatomical structures such as incisura Rivini, scutum or malleus [12]. It can affect both parts of the TM, pars tensa or pars flaccida. Many theories explain the pathomechanism of the development of the retraction pocket.

2. The Eustachian Tube and Pathogenesis of the Retraction Pocket

One of the theories identifies the long-term negative middle ear pressure caused by dysfunction of the Eustachian tube as a main reason causing development of the retraction pocket. Normal TM has a certain capacity to buffer the pressure changes [13]. Ears that have anomalies in the volume and ventilation of the epitympanum may be more susceptible to retraction pockets [14]. The healthy Eustachian tube equilibrates the pressure between middle ear and nasopharynx. There are a lot of factors causing dysfunction of the Eustachian tube (congenital malformations, mucosal oedema, adenoid vegetations and many others). This ex vacuo theory is based on clinical studies and animal experiments [15–17], but the results are contradictory. In many children after adenoidectomy or ventilation tube insertion, retraction pocket or cholesteatoma [18,19]

developed. RP can occur even in the absence of negative pressure in the middle ear while the ventilation tube is inserted in the TM. It is probably caused by the presence of chronic inflammatory changes in the musculus tensor tympani, which retracts malleus [20]. Some studies point out a fact that negative middle ear pressure alone is not sufficient to cause retraction [21–24]. In conclusion, there is no clear evidence that negative middle ear pressure alone will cause invagination of normal tympanic membrane.

3. The Relationship of Otitis Media and Pathogenesis of the Retraction Pocket

It is true that the retraction pockets are commonly observed in children with recurrent acute otitis media or otitis media with effusion. Sadé described that inflammation as responsible for the degeneration of the lamina propria of the tympanic membrane [6]. Experimental study showed that the initial reason for the development of cholesteatoma from the retraction pocket is local inflammation of the mucosa of the middle ear [25]. A wide spectrum of theories describes the pathogenesis of acquired cholesteatoma [26] and tries to clarify why keratinizing squamous epithelium starts growing from the outer layer of the tympanic membrane into the cavity of the middle ear (metaplasia theory, migration theory, papillary ingrowth theory). However, there is no clear evidence why the epithelial cells prefer to migrate medially rather than laterally as is normal for cleaning of the healthy tympanic membrane. Of course, some common middle ear pathogens increase proinflammatory cytokines in monocytes, especially intracellular adhesion molecule-1 (ICAM-1) which mediate to adhesion of leukocytes to the vascular epithelium and the transition to the extravascular space by the proinflammatory signaling, and soluble forms increase in the middle ear effusion and serum due to autogenic infections. ICAM-1 was significantly higher in patients with cholesteatoma, ossicular chain defects and tympanic membrane retraction [27].

In 2018, Hüttenbrink published the self-healing hypothesis as the starting point of a tympanic membrane retraction [28]. This idea interprets the horizontal migration of skin into the middle ear cavity as a self-healing process, repairing an underlying inflammation in the tympanic cavity, through the overgrowth and contact with immunologically active tissue. This theory is supported by analogous phenomena that exist, e.g., the migration of the omentum towards a local inflammation in the abdomen [29]. The findings in 209 s look surgeries (from authors) provide the first explanation of the origin of retraction pockets that is compatible with the various characteristics of original or recurrent cholesteatoma. The process of changes in the TM structure may evolve to the cholesteatoma formation [30].

4. The Role of Inflammation in Pathogenesis of the Retraction Pocket

We conducted the histological and immunohistochemical analysis of 31 pars tensa retraction pockets (stadium II and III by Charachon) in children. We identified the pathological anomalies in the structure of external and middle layers of the tympanic membrane compared with normal healthy tympanic membrane. We identified subepithelial inflammation infiltrate in 86% of patients, disruption of a double layer of collagen fibers and its infiltration by neutral mucosubstances in 87% and fragmented elastic fibers in 96% (Figure 2) [31]. Degeneration of the middle collagenous fibrous layer caused by inflammation was observed by Sade [1] or Yoon [32]. We also described hyperkeratosis (100%) and ingrowing rete pegs (71%) [31]. In the outer layer of the tympanic membrane (epidermis), we identified a presence of Ki67 in the cells of both basal and suprabasal layers. These observations suggest an increase of proliferation activity in squamous epithelia. The process of keratinocyte proliferation within cholesteatoma epithelium is important not only for understanding the complex mechanisms of the pathogenesis of this disease, but also to anticipate the possible development or recurrence of cholesteatoma [30–33]. We identified CD45 LCA positivity, which is typical for all categories of white blood cells, in both the tympanic membrane's external epithelial layer and its central connective tissue layer (Figure 3). We observed MMP9 positivity in the central tympanic membrane layer, thereby indicating a presence of degenerative processes in the extracellular matrix of connective tis-

sue (Figure 4) [34]. MMP affect both inhibitory and stimulating effect on cell apoptosis [35]. Our observations show that it is inflammation that plays a key role in the pathogenesis of the retraction pocket. This statement is supported by other studies [26,36–38]. Of course, these anomalies commonly occur in the matrix and perimatrix of cholesteatoma, so our observations support the retraction theory of development of cholesteatoma.

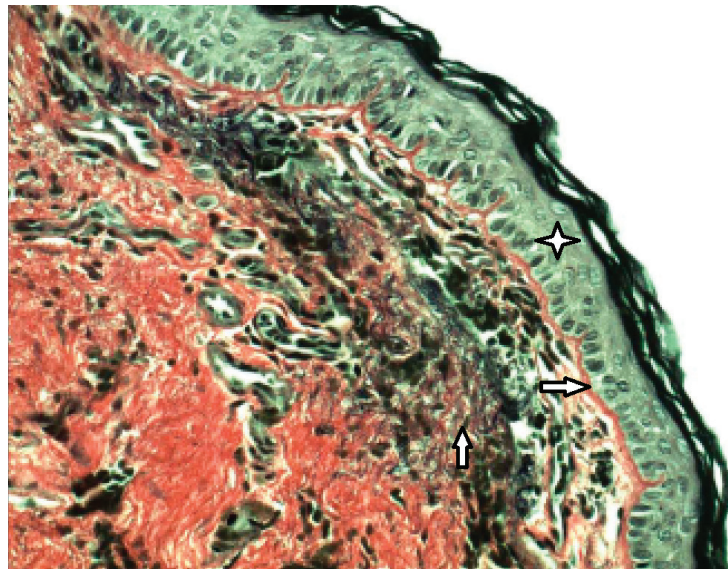


Figure 2. Fragmentation of the elastic fibers in the middle layer of tympanic membrane, histology of retraction pocket, Verhoeff, (400×). ☆ External epithelial layer, ⇔ Basal membrane, ↑ Fragmented elastic fibers in the middle layer.

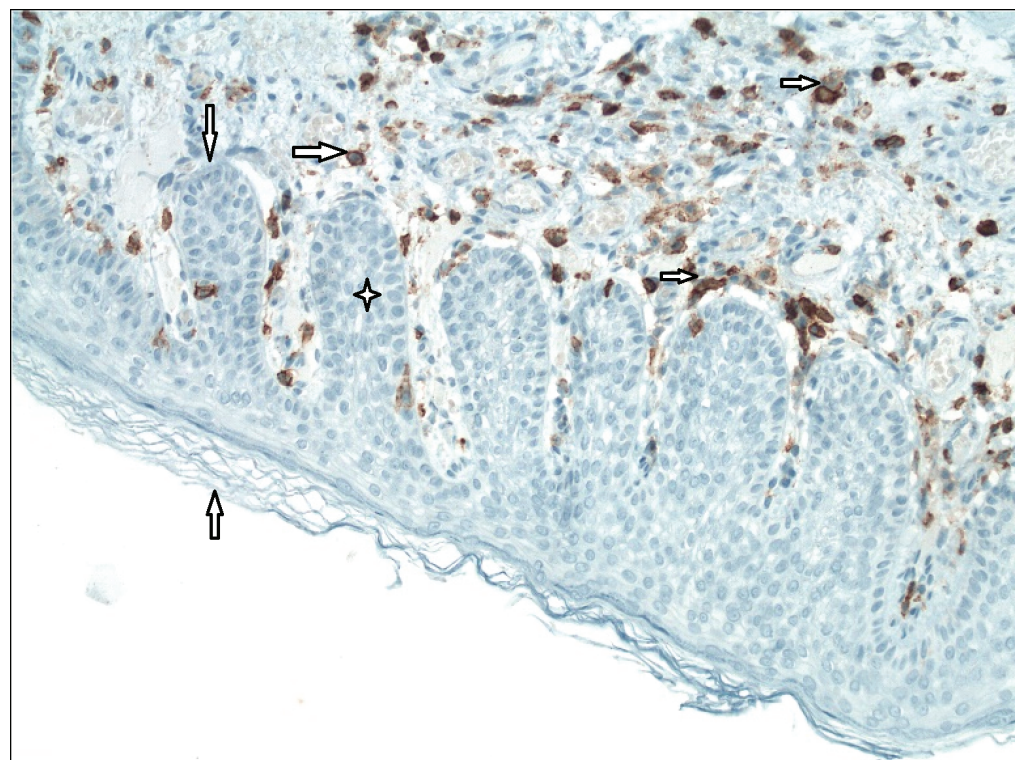


Figure 3. Immunohistochemistry–CD45 LCA, inflammation (200×). ↑ External epithelial layer, ↓ Basal membrane, ☆ Rete peg (area of ingrowing squamous epithelium), ⇔ White blood cells of all categories (CD45 LCA+).

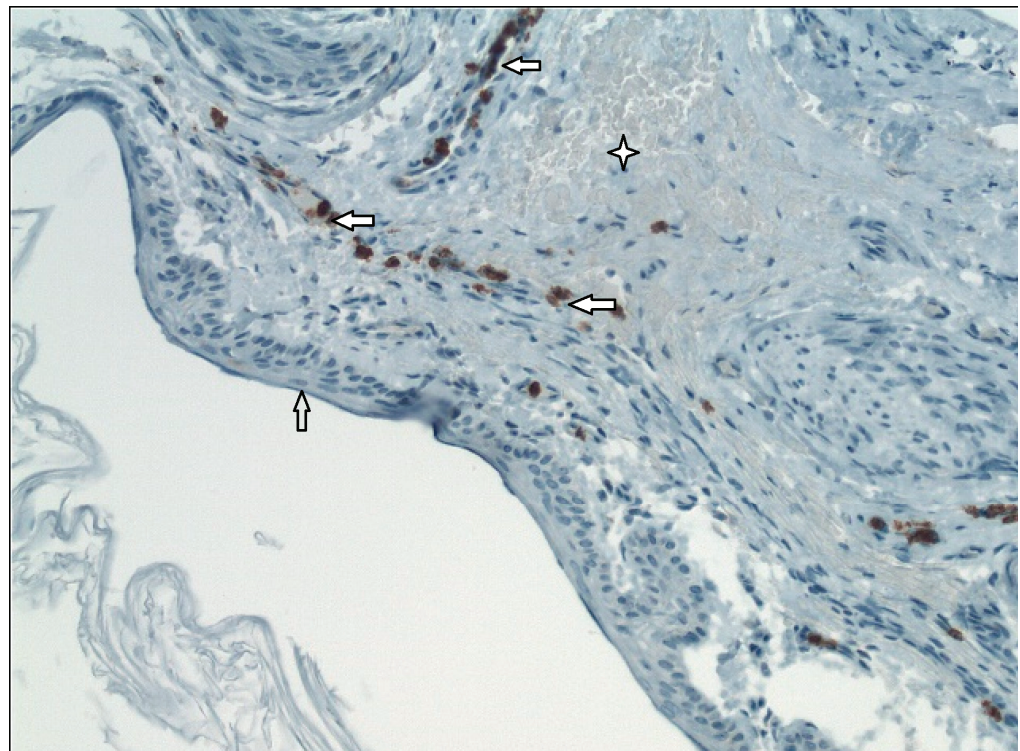


Figure 4. Immunohistochemistry–MMP9 in the middle layer of tympanic membrane (200×). ↑ External epithelial layer, ✦ Middle layer of the tympanic membrane, ⇐ MMP9+.

Degeneration of the lamina propria of the tympanic membrane is a long-term process. Inflammation leads to destruction of the collagen and elastic fibers. Mediators of inflammation lead to the release of collagenases and destroy the disulfate bridges. For this reason, the tympanic membrane becomes thin and elastic properties are changed. Weakened tympanic membrane loses its resistance to pressure changes. After the initial insult and loss of strength, inflammation is no longer necessary for progression of the retraction pocket. The problem of retraction pockets lies in the loss of original histological and anatomical structure, therefore its inability to resist the negative middle ear pressure.

Based on this knowledge, it is very important to prevent and treat the inflammation early. All children with recurrent acute otitis media or secretory otitis media should have a comprehensive examination by a pediatrician and otorhinolaryngologist. We can perform an adenoidectomy, insertion of the ventilation tube to the tympanic membrane or a special treatment in case of immunodeficiency. Watch and wait strategy can be dangerous and it can lead to damage of the middle ear ossicles or to development of cholesteatoma in many cases.

5. Conclusions

All of these claims also support the basic mechanism of why an intact tympanic membrane invaginates into the tympanic cavity and also support the retraction theory of cholesteatoma. The first step in pathogenesis of the retraction pocket is affection of the inflammation from the middle ear mucosa to the tympanic membrane. Inflammation caused the pathological changes in the middle layer of the tympanic membrane: hypervascularisation, degradation of the double layer of collagen fibers, fragmentation of the elastic fibers and others. These changes lead to significant weakening of the tympanic membrane, especially in pars tensa. This area of the tympanic membrane is more flexible and less resistant to negative pressure in the middle ear in children with dysfunction of the Eustachian tube. Inflammation is important for the development of the retraction pocket, as we can see the presence of retraction in children with normal function of the Eustachian

tube. Therefore, prevention of inflammation is important in the treatment strategy of the retraction pocket.

Author Contributions: Conceptualization, M.U. and P.H.; methodology, M.U. and M.T.; writing—original draft preparation, M.U. and P.H.; writing—review and editing, M.T. All authors have read and agreed to the published version of the manuscript.

Funding: This work was supported by the Ministry of Health, Czech Republic, Conceptual Development of Research Organization (FNBr, 65269705), (NU20-08-00205 to PH lab) and by Masaryk University (MUNI/A/1118/2020).

Institutional Review Board Statement: This article does not contain any studies with human participants or animals performed by any of the authors.

Informed Consent Statement: Not applicable.


Data Availability Statement: Not applicable.

Conflicts of Interest: The authors declare no conflict of interest.

References

- De Beer, B.A.; Schilder, A.G.M.; Zielhuis, G.A.; Graamans, K. Natural course of tympanic membrane pathology related to otitis media and ventilation tubes between ages 8 and 18 years. *Otol. Neurotol.* **2005**, *26*, 1016–1021. [\[CrossRef\]](#)
- Bluestone, C.; Klein, J. *Pediatric Otolaryngology*, 4th ed.; WB Saunders: Philadelphia, PA, USA, 2003.
- Bunne, M.; Falk, B.; Magnuson, B.; Hellstrom, M. Variability of Eustachian tube function: Comparison of ears with retraction disease and normal ears. *Laryngoscope* **2000**, *110*, 1389–1395. [\[CrossRef\]](#)
- Sadé, J. Treatment of Cholesteatoma and Retraction Pockets. *Eur. Arch. Oto-Rhino-Laryngol.* **1993**, *250*, 193–199. [\[CrossRef\]](#) [\[PubMed\]](#)
- Tos, M.; Poulsen, G. Attic Retractions Following Secretory Otitis. *Acta Oto-Laryngol.* **1980**, *89*, 479–486. [\[CrossRef\]](#) [\[PubMed\]](#)
- Charachon, R. Classification of Retraction Pockets. *Rev. Laryngol. Otol. Rhinol.* **1988**, *109*, 205–207.
- Olszewska, E.; Rutkowska, J.; Özgirgin, N. Consensus-Based Recommendations on the Definition and Classification of Cholesteatoma. *J. Int. Adv. Otol.* **2015**, *11*, 81–87. [\[CrossRef\]](#)
- Makino, K.; Amatsu, M. Epithelial migration on the tympanic membrane and external canal. *Eur. Arch. Oto-Rhino-Laryngol.* **1986**, *243*, 39–42. [\[CrossRef\]](#)
- Lim, D.J. Tympanic Membrane: Electron Microscopic Observation Part I: Pars Tensa. *Acta Oto-Laryngol.* **1968**, *66*, 181–198. [\[CrossRef\]](#)
- Sadé, J. Atelectatic Tympanic Membrane: Histologic Study. *Ann. Otol. Rhinol. Laryngol.* **1993**, *102*, 712–716. [\[CrossRef\]](#)
- Tos, M. Anatomy and histology of the middle ear. *Clin. Rev. Allergy* **1984**, *2*, 267–284.
- Jesic, S.D.; Rovcanin, L.H.; Jovicevic, O.D.; Jotic, A.D.; Slijepcevic, N.A.; Ljubic, V.R. Pars tensa retractions without cholesteatoma in children: Predictors for ossicular chain destruction, air conduction thresholds, and postoperative retractions. *Otol. Neurotol.* **2014**, *35*, 997–1002. [\[CrossRef\]](#)
- Swartz, J.D.; Alper, C.M.; Luntz, M. Panel 2: Eustachian tube, middle ear, and mastoid—Anatomy, physiology, pathophysiology, and pathogenesis. *Otolaryngol. Head Neck Surg.* **2013**, *148* (Suppl. 4), E26–E36. [\[CrossRef\]](#)
- Marchioni, D.; Piccinini, A.; Alicandri-Ciufelli, M.; Presutti, L. Endoscopic Anatomy and Ventilation of the Epitympanum. *Otolaryngol. Clin. N. Am.* **2013**, *46*, 165–178. [\[CrossRef\]](#)
- Bezold, F. Perforation of Shrapnell's membrane and occlusion of the tubes: An aetiological study. *Arch Otolaryngol.* **1890**, *19*, 232–254.
- Holmgren, L. Experimental tubal occlusion. *Acta Otolaryngol. (Stock.)* **1940**, *28*, 587–592. [\[CrossRef\]](#)
- Sade, J.; Carr, C.D.; Senturia, B.H. LXXI Middle Ear Effusions Produced Experimentally in Dogs. *Ann. Otol. Rhinol. Laryngol.* **1959**, *68*, 1017–1027. [\[CrossRef\]](#) [\[PubMed\]](#)
- Spilsbury, K.; Ha, J.F.; Semmens, J.B.; Lannigan, F. Cholesteatoma in cleft lip and palate: A population-based follow-up study of children after ventilation tubes. *Laryngoscope* **2013**, *123*, 2024–2029. [\[CrossRef\]](#)
- Tos, M.; Stangerup, S.-E.; Holm-Jensen, S.; Sørensen, C.H. Spontaneous Course of Secretory Otitis and Changes of the Eardrum. *Arch. Otolaryngol. Head Neck Surg.* **1984**, *110*, 281–289. [\[CrossRef\]](#) [\[PubMed\]](#)
- Bluestone, C. *Eustachian Tube: Structure, Function, Role in Otitis Media*, 1st ed.; BC Decker: Hamilton, ON, Canada; London, UK, 2005.
- Kuijpers, W.; Van Der Beek, J.M.; Jap, P.H. Experimental model for the study of otitis media with effusion. *Acta Oto-Rhino-Laryngol. Belg.* **1983**, *37*, 135–137.
- Gerber, M.J.; Mason, J.C.; Lambert, P.R. Hearing Results after Primary Cartilage Tympanoplasty. *Laryngoscope* **2000**, *110*, 1994–1999. [\[CrossRef\]](#) [\[PubMed\]](#)
- Tos, M. Incidence, Etiology and Pathogenesis of Cholesteatoma in Children. *Adv. Oto-Rhino-Laryngol.* **1988**, *40*, 110–117. [\[CrossRef\]](#)

24. Bhide, A. Etiology of the Retraction Pocket in the Posterosuperior Quadrant of the Eardrum. *Arch. Otolaryngol.* **1977**, *103*, 707–711. [[CrossRef](#)]
25. Meyerhoff, W.L.; Wright, C.G.; Gerken, G.M. Effects of middle ear ventilation on cholesteatoma development in experimental animals. *Acta Oto-Laryngol.* **1990**, *110*, 279–285. [[CrossRef](#)] [[PubMed](#)]
26. Sudhoff, H.; Tos, M. Pathogenesis of attic cholesteatoma: Clinical and immunohistochemical support for combination of retraction theory and proliferation theory. *Am. J. Otol.* **2000**, *21*, 786–792. [[PubMed](#)]
27. İşlek, A.; Songu, M.; Balcı, M.K.; Aladağ, I. The Role of Serum Adhesion Molecules s-ICAM-1 and s-VCAM-1 in Chronic Otitis Media Pathogenesis: A Prospective Controlled Study. *Indian J. Otolaryngol. Head Neck Surg.* **2020**, 1–6. [[CrossRef](#)]
28. Hüttenbrink, K.B. A New Theory Interprets the Development of a Retraction Pocket as a Natural Self-Healing Process. *Eur. Arch. Oto-Rhino-Laryngol.* **2019**, *276*, 367–373. [[CrossRef](#)]
29. Kaufmann, E.; Staemmler, M. *Lehrbuch der Speziellen Pathologischen Anatomie. Band 1; 1. Hälfte*; De Gruyter: Berlin, Germany, 1956.
30. Olszewska, E.; Jakimowicz-Rudy, J.; Knas, M.; Chilimoniuk, M.; Pietruski, J.K.; Sieskiewicz, A. Cholesteatoma-associated pathogenicity: Potential role of lysosomal exoglycosidases. *Otol. Neurotol.* **2012**, *33*, 596–603. [[CrossRef](#)]
31. Urík, M.; Hurník, P.; Žiak, D.; Machac, J.; Šlapák, I.; Motyka, O.; Vaculová, J.; Dvořáčková, J. Histological analysis of retraction pocket pars tensa of tympanic membrane in children. *Int. J. Pediatr. Otorhinolaryngol.* **2016**, *86*, 213–217. [[CrossRef](#)]
32. Yoon, T.H.; A Schachern, P.; Paparella, M.M.; Aeppli, D.M. Pathology and pathogenesis of tympanic membrane retraction. *Am. J. Otolaryngol.* **1990**, *11*, 10–17. [[CrossRef](#)]
33. Olszewska, E.; Sudhoff, H. Comparative cytokeratin distribution patterns in cholesteatoma epithelium. *Histol. Histopathol.* **2007**, *22*, 37–42.
34. Urík, M.; Hurník, P.; Žiak, D.; Machac, J.; Šlapák, I.; Motyka, O.; Jabandžiev, P. Immunohistochemical analysis of retraction pocket pars tensa of tympanic membrane in children. *Int. J. Pediatr. Otorhinolaryngol.* **2019**, *122*, 111–116. [[CrossRef](#)] [[PubMed](#)]
35. Alper, C.M.; Olszewska, E. Assessment and management of retraction pockets. *Pol. J. Otolaryngol.* **2017**, *71*, 1–21.
36. Shunyu, N.B.; Gupta, S.D.; Thakar, A.; Sharma, S.C. Histological and Immunohistochemical Study of Pars Tensa Retraction Pocket. *Otolaryngol. Head Neck Surg.* **2011**, *145*, 628–634. [[CrossRef](#)]
37. Tos, M. Upon the relationship between secretory otitis in childhood and chronic otitis and its sequelae in adults. *J. Laryngol. Otol.* **1981**, *95*, 1011–1022. [[CrossRef](#)] [[PubMed](#)]
38. Tretiakow, D.; Kuczkowsji, J.; Tukaj, C. Ultrastructural alterations of the tympanic membrane in retraction pockets from patients with chronic otitis media. *Pol. J. Pathol.* **2020**, *71*, 347–352. [[CrossRef](#)]



Experience with cholesteatoma behind an intact tympanic membrane in children

Milan Urík^{a,*}, Andrea Kaliariková^a, Josef Machač^a, Michal Jurajda^b

^a Department of Pediatric Otorhinolaryngology, University Hospital Brno and Faculty of Medicine, Masaryk University Brno, Brno, Czech Republic

^b Department of Pathological Physiology, Faculty of Medicine, Masaryk University Brno, Brno, Czech Republic

ARTICLE INFO

Keywords:

Cholesteatoma
Intact tympanic membrane
Children

ABSTRACT

Introduction: To systematically investigate all surgeries for cholesteatoma behind an intact tympanic membrane at our department. To identify predictive factors that can help the surgeon to plan surgery, surgical techniques, and follow-up treatment.

Material and methods: This retrospective study evaluates 21 child patients, who were operated in the period 2007–2017 on for cholesteatoma behind an intact tympanic membrane.

Results: A total of 202 primary operations were performed for cholesteatoma. In 21 cases (10,4%) there was a cholesteatoma behind an intact tympanic membrane and in 11 (5,45%) cases of it there was the congenital cholesteatoma. The most frequently affected area was the anterior-superior quadrant. The preoperative hearing loss increased significantly with disease severity (I–IV by Potsic).

Conclusions: The classification system according to Potsic is sufficient and fully corresponds to the surgeon's needs. It has been clearly shown that a higher CC stage is associated with worse postoperative hearing results.

1. Introduction

Cholesteatoma behind an intact tympanic membrane (CITM) is a rather rare pathology defined by clear diagnostic criteria. CITM is most commonly congenital (CC), but it may also be acquired. The best known theory of acquired CITM is the inclusion theory (*Tos*) or metaplasia theory of the middle ear mucosa (*Sadé*). The prevalence of CC is about 2–5%. Diagnostic criteria for congenital cholesteatoma were originally defined by Derlack and Clemis [1], later amended by Levenson as white matter present behind an intact tympanic membrane, with no history of tympanic membrane perforation, ear discharge, or middle ear surgery. Patients with external ear canal atresia, intra-membranous cholesteatoma, and extensive cholesteatoma (large-scale cholesteatoma) are excluded. The history of acute otitis without spontaneous perforation and paracentesis does not exclude the patients [2–4]. Cholesteatoma behind an intact tympanic membrane requires surgical treatment. Several classification systems for CC were developed in order to maximise optimal treatment results; the most commonly used one is the system by Potsic et al. [5]:

Stage 1 single quadrant: No ossicular involvement or mastoid extension

Stage 2 multiple quadrant: No ossicular involvement or mastoid extension

Stage 3 Ossicular involvement, no mastoid involvement

Stage 4 mastoid extension (regardless of findings elsewhere)

The aim of our work was to systematically investigate all CITM surgeries at our department during the last 10 years. We wanted to identify predictive factors that can help the surgeon to plan surgery, surgical techniques, and follow-up treatment.

2. Methods

A retrospective study that was conducted between 1 January 2007 and 31 December 2017, at the Department of Pediatric Otorhinolaryngology of University Hospital in Brno. At the beginning, we identified all patients diagnosed with cholesteatoma. Anyone who met the Levenson's diagnostic criteria was considered a CITM patient. Medical records of these patients were then examined and a database containing the following data was created:

- Demographic data: age, gender, and CITM location (right, left, bilateral).

* Corresponding author at: Department of Pediatric Otorhinolaryngology, Faculty Hospital Brno, Černopolní 9, 61300 Brno, Czech Republic.

E-mail addresses: urik.milan@fnbrno.cz (M. Urík), kaliarikova.andrea@fnbrno.cz (A. Kaliariková), machac.josef@fnbrno.cz (J. Machač), mjuraj@med.muni.cz (M. Jurajda).

<https://doi.org/10.1016/j.amjoto.2019.102379>

Received 24 October 2019

0196-0709/© 2019 Elsevier Inc. All rights reserved.

Table 1
Characteristics of 21 ears in 21 patients.

Age, median (range), y	Value
Age, category, No. (%), y	6 (3–17)
< 4	5 (24)
4 to 5	4 (19)
> 6	12 (57)
Sex, No. (%)	
Male	12 (57)
Female	9 (43)
Disease laterality, No. (%)	
Right	7 (33)
Left	14 (67)
Bilateral	0 (0)
Disease stage by Potsic, No. (%)	
1	3 (14)
2	4 (19)
3	11 (53)
4	3 (14)
Before surgery hearing, median (range), db	31.4
Before surgery hearing category, PTA, No. (%)	
0–20 db	3 (14%)
21–39 db	8 (38%)
> 40 db	10 (48%)

dB - decibel.

PTA - Pure Tone Average.

- History of disease: history of acute otitis, preoperative imaging method (CT or MRI).
- Peroperative findings: CITM stage according to Potsic et al., quadrant localisation, localisation in relation to middle ear bones, and potential anatomical abnormalities.
- Procedures performed: type of primary surgery, bone removal required, total number of surgeries (second and third look), and reconstruction procedure type.
- Treatment: preoperative hearing performance (pure tone average) at 250, 500, 1000, 2000, and 4000 Hz in decibels, postoperative hearing performance after reconstruction, CITM residue and its localisation.
- Complications: facial nerve injury, perceptual hearing loss, recurrent infections, and others.

Selected important characteristics for each event are summarized in Table 1

Residual cholesteatoma was defined as CITM finding at all sites, except for the tympanic membrane and the external auditory canal, which after the first surgery unintentionally kept tissue that was surgically unobservable and detected during the next procedure.

We used descriptive statistics methods (median, standard deviation, quartile interval), binomial test (sex, laterality), Spearman's correlation (stadium of Potsic), Fischer exact test (residual disease) and Wilcoxon test (auditory thresholds) to analyze the results.

3. Results

Between 2007 and 2017, a total of 202 primary cholesteatoma surgical procedures were performed. In 21 cases (10.4%), it was cholesteatoma behind an intact tympanic membrane, and 11 patients (5.45% from all 202) met the stricter initial criteria for CC (without the history of acute otitis). Out of the total number of 21 patients, there were 12 boys (57.1%) and 9 girls (42.9%). The increased CITM incidence in men in our cohort is not statistically significant (binomial test, $p = .331$). The ratio of children and the number of operated ears was 1:1. Cholesteatoma behind an intact tympanic membrane was found 14 times on the left side and 7 times on the right side. The increased CITM incidence on the left side in our cohort is not statistically

Table 2
Demographic characteristics of the patients with CC.

ID	Age (Years)	Side	Gender	Stadium	Second look
1	14	L	F	III	Y
2	3	R	F	IV	N
3	14	R	F	IV	Y
4	5	L	F	III	Y
5	7	L	F	I	Y
6	3	R	F	II	Y
7	4	L	M	I	N
8	8	L	M	III	Y
9	15	L	F	II	N
10	12	R	M	III	Y
11	6	L	M	III	Y
12	12	L	M	III	Y
13	5	L	M	IV	Y
14	3	L	M	II	Y
15	4	L	M	II	Y
16	17	L	F	III	Y
17	6	R	M	III	Y
18	7	R	F	III	Y
19	4	R	M	I	N
20	5	L	M	III	Y
21	7	L	M	III	Y

significant (binomial test, $p = .095$). There were no cases of bilateral CC. During the reporting period, the number of surgeries per year was 1.9 on average. The average age of children was 8.17 years (SD +/- 4.33), the median age was 6.33 (quartiles 4.92 and 12.15). The average age according to Potsic was 5 years in the stage I, 6.25 years in the stage II, 7.9 years in the stage III, and 7.3 in the stage IV. We have not found any age-related increase of cholesteatoma severity according to Potsic (Spearman's correlation, coefficient 0.28, $p = .227$). History of acute otitis was present in 10 patients (48%). Cholesteatoma stage was determined during the surgery according to the criteria set by Potsic et al. Stage III was predominant, with 11 (53%) cases of cholesteatoma behind an intact tympanic membrane. Stage II followed, with 4 (19%) cases. The number of stage I and stage IV patients was identical, 3 (14%) (Table 2). The most frequently affected area was the anterior-superior quadrant (16 out of 21, ie 76%) – Figs. 1, 2. The posterior upper quadrant was affected in 14 cases (67%). Single-quadrant involvement was reported in 3 patients (14%), the age of the children was 2, 3, and 4 years. The primary surgical procedure was the retro-auricular transmeatal approach according to Portman. All primary surgeries were performed using the canal wall up technique; the canal wall down

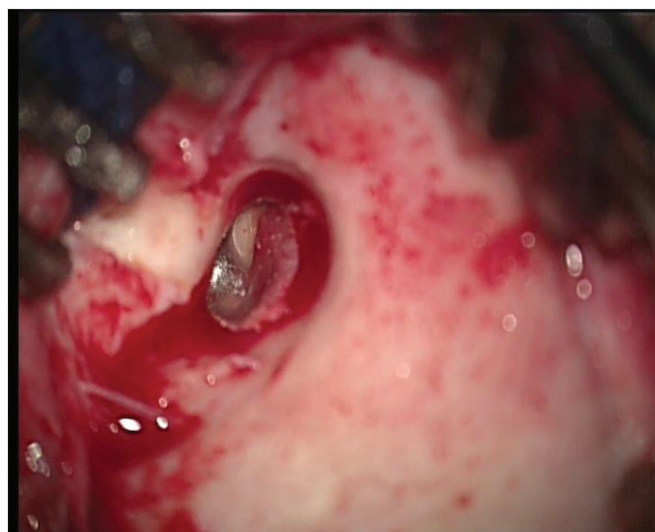

Fig. 1. Cholesteatoma behind an intact tympanic membrane in the typical localisation – anterosuperior quadrant.

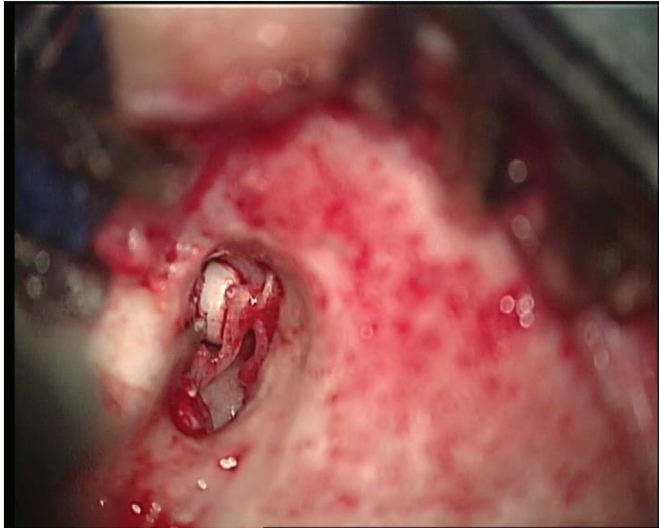


Fig. 2. Cholesteatoma behind an intact tympanic membrane in the typical localisation – anterosuperior quadrant (white pearl).

technique was chosen only in one case due to the extent of the disease. All surgeries we start with microotoscopy, we look for the external ear canal and tympanic membrane and we make a pre-tympanic incision (localisation of this incision depends on the localisation of the cholesteatoma). Then we continue with retroauricular incision (separately dermis and muscular tissue and separately incision of the periosteum). We identified posterior wall of the external meatus and make a tympanomeatal flap. Next step is tympanotomy, we identify the localisation and size of the cholesteatoma and we identify the important structures as chorda tympani, ossicles and of course the facial nerve. If the cholesteatoma growth into the mastoid, we provide the antromastoidectomy and we remove step by step all cholesteatoma, if it is possible and safe, we remove it in toto. At the end of the surgery we provide the reconstruction of the tympanic membrane if it is necessary with tamponade of the external meatus with silk strip and gealfoam. Four patients underwent only one surgery without the need for a second look. Second look surgery was performed in 17 patients (81%) within 7–13 months of first surgery (9 months on average). A third look was required in 1 patient for suspected disease recurrence. Tympanic membrane reconstruction was performed 19 times (90%): in 15 cases (79%) using a chondro-perichondrial graft from the tragus and in 4 cases (21%) from temporal muscle fascia. Reconstruction of middle ear bones was performed in 10 patients (48%). Autologous materials were used in the reconstruction of the middle ear bones in 4 patients (columella from anvil or cortical layer, cartilage interposition); biocompatible material (TORP) was used in 6 patients. Residual disease was found in 4 cases (19%). 3 cases of residual disease were children under the age of 7, one case was older than 7 years. 3 patients were male, 1 was female. The presence of residual disease is not gender-related (Fisher exact test $p = 1.00$). The left side was affected in 3 cases, the right side in one case. The presence of residual disease is not related to the affected side (Fisher exact test $p = .624$). In 3 cases, it was primarily a stage III, one case was stage II. The mean age of patients with residual disease was 7.25 years. One or more middle ear bones were collected in 10 (48%) patients. The preoperative hearing threshold was 31.4 dB on average. Scattergram of preoperative hearing results shows Fig. 3. Postoperative hearing performance (6 weeks after surgery) was available in 85% of patients. The average PTA in this period was 29 dB HL. The average PTA after the second look was 27.9 dB HL. Scattergram of postoperative hearing results shows Fig. 4. Comparison of the auditory threshold before and after the surgery, regardless of the stage of the disease, shows improvement in post-operative hearing (Wilcoxon test $p = .055$) – Fig. 5. When considering the individual stages according to

Potsic et al., the average PTA before and after the surgery was: stage I (20/20 dB), stage II (22.7/20 dB), stage III (35.8/31.4 dB) and stage IV (36.5/34.5 dB). The comparison of the auditory threshold before the surgery shows statistically significant differences between the stages according to Potsic (Kruskal Wallis ANOVA $p = .029$). The comparison of the auditory threshold after the surgery shows statistically significant differences between the stages according to Potsic (Kruskal Wallis ANOVA $p = .038$). There were no severe complications such as facial nerve palsy, cerebrospinal fluid leakage, perceptible hearing loss, or poor healing of the surgical wound. Tympanosclerosis developed in one case. The most common symptom of cholesteatoma behind an intact tympanic membrane was hearing impairment. Conductive hearing loss was present mainly in more advanced stages (Potsic stage III and IV). Lower stages (I and II) were diagnosed predominantly by chance (otoscopy during ENT examination of unrelated reasons - check-up after otitis, examination of adenoid vegetation, etc.). In one case, we diagnosed the disease based on transient peripheral facial nerve palsy. Due to the extent of cholesteatoma (stage II) and the fact that we did not find a clear damage to the facial nerve bone cover, we can assume that facial nerve palsy was not directly related to the presence of cholesteatoma in this case. We follow up all patients to 18 years of life.

4. Discussion

The CC classification system provides a unified view of the disease and the comparison of patient populations, epidemiological data, surgical findings and procedures, complications, and recurrences of CC. Our aim was to find and compare the factors that are involved in the onset of CC, the factors we find during the surgery and that may be associated with residual disease risk. Some of our findings confirmed the importance of CC classification according to Potsic et al. [5]. In our study population, the preoperative hearing loss increased significantly with disease severity (I–IV). While hearing is normal in stage I, stage IV is associated with the progression to 36.5 dB. We also observed the same correlation in hearing loss after surgery, which was again the lowest at stage I and the most significant at stage IV. This observation is confirmed by other authors [6]. Compared with available data from other studies, the incidence of acute otitis before the surgery was very similar – 48% [7]. Various studies indicate different involvement of individual CC quadrants. In our group, the involvement was most commonly present in the anterior-superior quadrant (76%), like in many other studies [5–9]. This finding supports the theory of the CC origin and progression published by Koltai in 2002 [10]. He described the progression of the CC from the anterior-superior quadrant to the posterior-superior quadrant, to the attic and to the mastoid. The final stage of CC was discussed, which included a discharge from the ear of the child, conductive hearing loss, perforation in the tympanic membrane and non-traditional cholesteatoma localisations or an extensive cholesteatoma filling the entire mastoid. We cannot provide further information to this discussion as we have limited the choice of patients by the presence of an intact tympanic membrane. An advantage to our study is the fact that one surgeon performed the procedure in all the patients during the monitored period. Hence, the findings and procedures are very consistent. The risk of residual disease ranges from 34% to 44% [5,7,8], but CC residuum was found in only 19% of patients in our study population. Less than two surgeries per one cholesteatoma have been performed on average, which is a very good result compared to other studies. Especially when we consider that we prefer the canal wall up at our site, which generally involves a higher risk of residual disease. This fact proves that canal wall up in children with CC is optimal to avoid problems that affect patients with open cavity. It provides much higher quality of life for the child. One of the major factors in our opinion is the fact that we prefer removing middle ear bones at the time of the first surgery, if the ossicles are eroded or in contact with cholesteatoma. This philosophy is supported by other authors [6]. Imaging methods play an important role in diagnostics, planning and

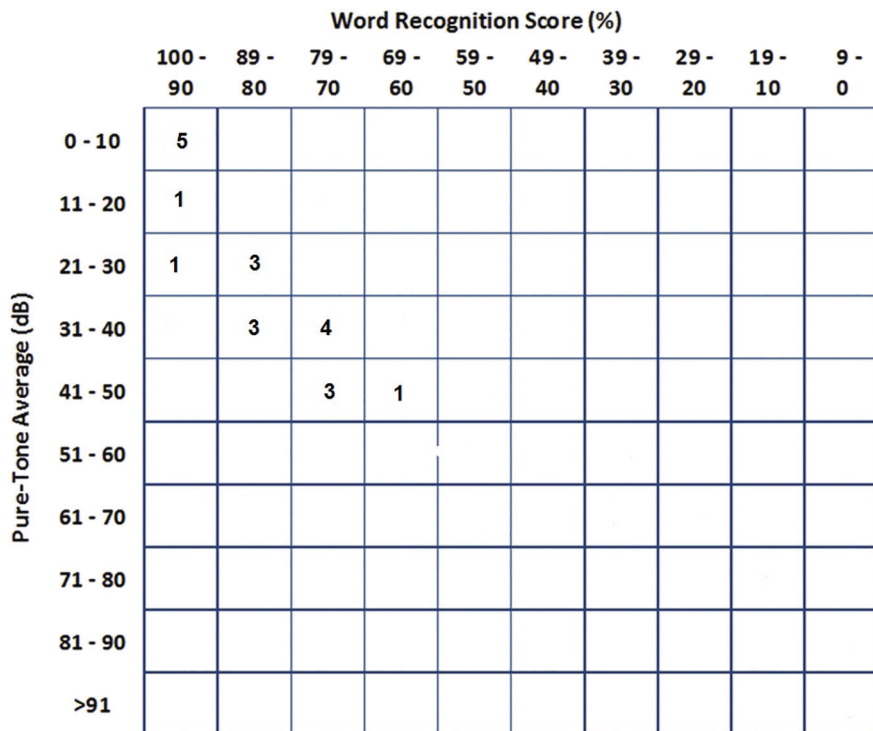


Fig. 3. Scattergram of preoperative hearing results.

post-operative monitoring. Preoperative CT scanning of the temporal bone is considered a standard that allows to identify key anatomical structures and also describe the extent and localisation of cholesteatoma. A temporal bone CT scan was standard for all patients in our population. Magnetic resonance imaging can be used for postoperative monitoring of patients. There are many studies today that have confirmed that MRI is a suitable method for detecting residual disease, thus

reducing the need for further surgery in patients [11–13]. We did not perform MRI routinely in our CC patient group, but we are currently introducing this method as a part of our protocol for monitoring patients after cholesteatoma surgery based on very good experiences.

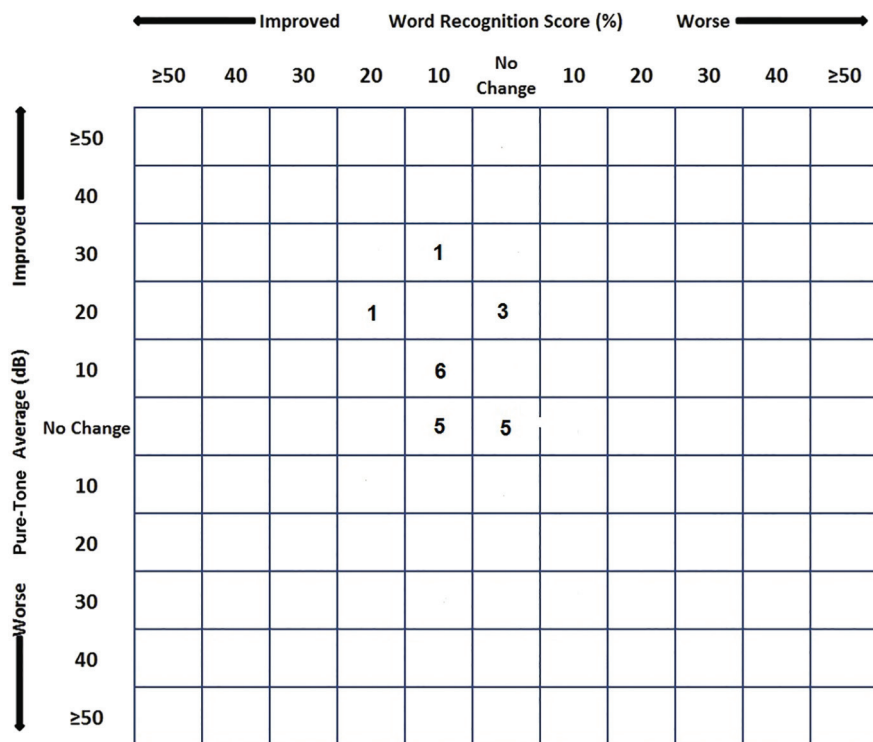


Fig. 4. Scattergram of postoperative hearing results.

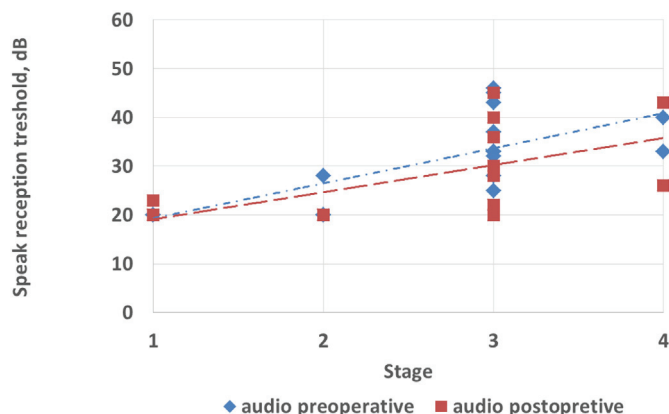


Fig. 5. Preoperative pure-tone average decibel (dB) hearing level as a function of stage ($p = .029$) and postoperative hearing results (most recent postoperative audiogram results) by initial stage from all patients.

5. Conclusion

The classification system according to Potsic is sufficient and fully corresponds to the surgeon's needs. It has been clearly shown that a higher CC stage is associated with a worse postoperative hearing results in the patient. Removing middle ear ossicles when they are eroded or in contact with cholesteatoma appears to be the correct procedure, as confirmed by the very small number of relapses in our group.

Ethics approval

The study was approved by Ethical committee of University Hospital in Brno, number of protocol: 11-130219/EK.

Funding

Supported by project MUNI/A/1002/2018 (Masaryk University Brno, Czechia).

Authors contributions

All authors declare that they participated in the preparation of this study. Milan Urík provided the design of the study, analysis of the clinical data and managed and controlled the study. Andrea Kaliariková provided the analysis of the clinical and statistical data. Josef Machač provided the analysis of the clinical data and consultation, he is the main surgeon of these patients. Michal Jurajda provided the statistical analysis of all data.

CRedit authorship contribution statement

Urík Milan: Conceptualization, Methodology, Writing - original draft, Supervision. **Kaliariková Andrea:** Formal analysis, Writing - original draft, Resources. **Machač Josef:** Conceptualization, Methodology. **Jurajda Michal:** Software, Validation.

Declaration of competing interest

The authors declare that they have no competing interests.

Acknowledgements

Not applicable.

References

- [1] Derlacki EL, Clemis JD. Congenital cholesteatoma of the middle ear and mastoid. *Ann Otol Rhinol Laryngol* 1965 Sep;74(3):706–27.
- [2] Bennett M, Warren F, Jackson GC, Kaylie D. Congenital cholesteatoma: theories, facts, and 53 patients. *Otolaryngol Clin North Am* 2006;39:1081–94.
- [3] Di Lella F, Bacciu A, Pasanisi E. Clinical findings and surgical results of middle ear cholesteatoma behind an intact tympanic membrane in adults. *Acta Biomed* 2016;87:64–9.
- [4] Cho HS, Kim HG, Jung DJ, Jang JH, Lee SH, Lee KY. Clinical aspects and surgical outcomes of congenital cholesteatoma in 93 children: increasing trends of congenital cholesteatoma from 1997 through 2012. *J Audiol Otol* 2016;20:168–73.
- [5] Potsic WP, Samadi DS, Marsh RR, Wetmore RF. A staging system for congenital cholesteatoma. *Arch Otolaryngol Head Neck Surg* 2002;128:1009–12.
- [6] Stapleton AL, Egloff AM, Yellon RF. Congenital cholesteatoma: predictors for residual disease and hearing outcomes. *Arch Otolaryngol Head Neck Surg* 2012;138:280–5.
- [7] Nelson M, Roger G, Koltai PJ, Garabedian EN, Triglia JM, Roman S, et al. Congenital cholesteatoma: classification, management, and outcome. *Arch Otolaryngol Head Neck Surg* 2002;128:810–4.
- [8] Lazard DS, Roger G, Denoyelle F, Chauvin P, EN G'dian. Congenital cholesteatoma: risk factors for residual disease and retraction pockets—a report on 117 cases. *Laryngoscope* 2007;117:634–7.
- [9] Shirazi MA, Muzaffar K, Leonetti JP, Marzo S. Surgical treatment of pediatric cholesteatomas. *Laryngoscope* 2006;116:1603–7.
- [10] Koltai PJ, Nelson M, Castellon RJ, Garabedian EN, Triglia JM, Roman S, et al. The natural history of congenital cholesteatoma. *Arch Otolaryngol Head Neck Surg* 2002;128:804–9.
- [11] Rajan GP, Ranjeeta A, Lisa W, Rataphol CD, Jafri K, Zenia CH, et al. Preliminary outcomes of cholesteatoma screening in children using non-echo-planar diffusion-weighted magnetic resonance imaging. *Int J Pediatr Otorhinolaryngol* 2010;74:297–301.
- [12] Patel B, Hall A, Lingam R, Singh A. Using non-echoplanar diffusion weighted MRI in detecting cholesteatoma following canal wall down mastoidectomy - our experience with 20 patient episodes. *J Int Adv Otol* 2018;14:263–6.
- [13] Laske RD, Roth TN, Barath K, Schuknecht B, Huber AM, Roosli CH. The role of non-echoplanar diffusion-weighted magnetic resonance imaging in diagnosis of primary cholesteatoma and cholesteatoma recidivism as an adjunct to clinical evaluation. *Ann Otol Rhinol Laryngol* 2018. <https://doi.org/10.1177/0003489418800833>. [ref. 2018-11-01].

Středoušní rekonstrukce u dětí

Urík M., Machač J., Šlapák I.

Klinika dětské otorinolaryngologie LF MU a FN Brno

SOUHRN

Úvod: Článek prezentuje problematiku středoušních rekonstrukcí v dětském věku. Poskytuje pohled na možnosti operačního řešení, jak je provádíme na Klinice dětské otorinolaryngologie Lékařské fakulty Masarykovy univerzity v Brně.

Metodika: Retrospektivní studie, ve které bylo hodnoceno 89 pacientů ve věku 5 až 19 let, u kterých byla provedena středoušní rekonstrukce v letech 2005 až 2012.

Závěr: Studie ukazuje, že i v dětském věku je možné rekonstrukcí převodního aparátu dosáhnout dobrých výsledů jak anatomických tak funkčních.

KLÍČOVÁ SLOVA

chirurgie, střední ucho, rekonstrukce, sluch, dětský věk

SUMMARY

Urík M., Machač J., Šlapák I.: Middle Ear Reconstruction in Child

This article presents the problems of middle ear reconstruction in children. It provides insight into the possibilities of surgical treatment, as performed at the Department of Pediatric Otolaryngology, Medical Faculty of Masaryk University in Brno. Here are the results of a retrospective study in which we evaluated a group of

89 patients aged 5-19 years, who had undergone middle ear reconstruction in the years 2005 to 2012. The study shows that even in childhood, it is possible to achieve good results data, both anatomical and functional.

KEYWORDS

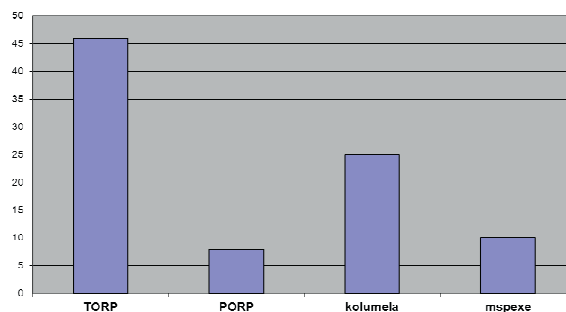
surgery, middle ear, reconstruction, hearing, childhood

Otorinolaryng. a Foniatrie. /Prague/, 66, 2017, č. 1, s. 12-15

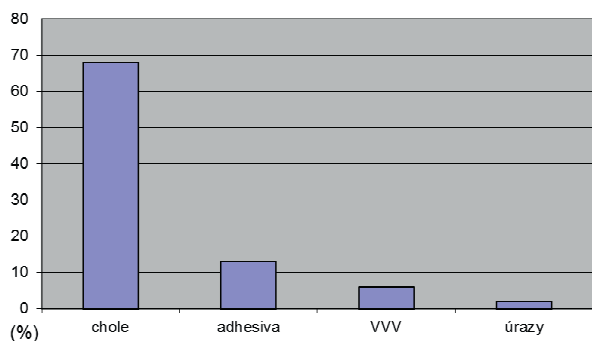
ÚVOD

Středoušní operace jsou operační výkony, jejichž cílem je odstranit patologický proces ve středouší a následně provést obnovení převodního systému středního ucha. Rekonstrukce převodního systému s cílem co nejlepšího sluchového zisku je obzvláště v dětském věku pro další život pacienta zásadní. Existuje několik typů a klasifikací středoušních rekonstrukcí. Na Klinice dětské otorinolaryngologie v Brně (KDORL) používáme operační postupy dle profesora Tose s velmi dobrými výsledky a sluchovými zisky u dětských pacientů. Hlavním cílem středoušní operace neboli tympanoplastiky je odstranění aktivního patologického procesu, který probíhá v oblasti středního ucha, zabránit jeho další recidivě a docílit zlepšení sluchu (11). V případě chronického středoušního zánětu dochází k poškození středoušních kůstek, a tedy i k poškození převodní složky sluchu poměrně často (1, 10). Příčiny, které vedou k poškození středoušních kůstek, se obecně dělí do 2 skupin: cholesteatom a ostatní formy chronického zánětu středního ucha bez výskytu cholesteatomu. Mezi méně časté příčiny poškození převodního systému středouší patří úrazy a vývojové anomálie v oblasti středního ucha. Středoušní operace začíná fází „sanační“. Cílem této fáze je odstranění

patologie z oblasti středního ucha a dostatečná „sanace“, která minimalizuje riziko recidivy onemocnění, především v případě cholesteatomu. Po dostatečné sanaci onemocnění přistupujeme k fázi „rekonstrukční“, kdy se snažíme o obnovení převodního systému středního ucha s cílem co nejlepšího sluchového zisku pro pacienta. Rekonstrukční fáze se provádí zpravidla až v tzv. druhé době, kdy provedeme kontrolu, zda nedošlo k recidivě onemocnění (8). V případě



Graf 1 Typy středoušních rekonstrukcí a jejich počet.



Graf 2 Příčiny vedoucí ke středoušní rekonstrukci. chole - cholesteatom, adhesiva - Otitis media chronica adhesiva, VVV - vrozené vývojové vady

méně rozsáhlé patologie a dobrých anatomických i funkčních podmínkách možno provést rekonstrukci i v první době na závěr tympanoplastiky, po sanaci.

TERMINOLOGIE A KLASIFIKACE

V terminologii a klasifikaci středoušních operací i rekonstrukcí vycházíme z pojmů a postupů profesora Tose (11). Pokud operujeme pouze na bubínku s cílem uzavření perforace a středouší je zcela intaktní, mluvíme o myringoplastice. Pokud provádíme pouze rekonstrukci středoušních kůstek, pak mluvíme o osikuloplastice. V případě, že se oba výkony kombinují, jedná se o tympanoplastiku. K rekonstrukci používáme materiály autologní i biokompatibilní.

TYPY STŘEDOUŠNÍCH REKONSTRUKCÍ NA KDORL

A) Autologní materiály

Tympanoplastika I. typu dle Tose

Jedná se o odstranění drobné patologie většinou z oblasti epitympana (retrakční kapsa, drobný cholesteatom) a následnou rekonstrukci bubínku chondroperichondriovým štěpem z tragu. Středoušní kůstky jsou zcela intaktní.

Tympanoplastika II. typu dle Tose

Představuje interpozici chybějícího člena do řetězu středoušních kůstek mezi hlavičku třmínku a kovadlinku, eventuálně bubínek. Provádí se na závěr sanační fáze v případě defektního řetězce kůstek. Třmínek je zachován. K interpozici používáme chrupavku (u malých defektů dlouhého výběžku kovadlinky), méně často kost nebo zbylou část opracované kovadlinky.

Tympanoplastika III. typu dle Tose

Je vložení „kolumely“ z kovadlinky mezi ploténku třmínku a kladívko, eventuálně bubínek. Používá se v případě zachovalé kovadlinky a poškozených ramínek třmínku, které se odstraní. Kovadlinka se ořezuje tak, aby spodní část nasedla na ploténku třmínku a horní na rukověť kladívka, eventuálně na bubínek.

Myringostapedopexie a neomyringostapedopexie

Provádíme transpozici bubínku přímo na hlavičku třmínku. Předpokladem je malá vzdálenost mezi hlavičkou třmínku a bubínkem a dobrá pohyblivost třmínku. V případě, že je

nutná i rekonstrukce bubínku, mluvíme o neomyringostapedopexi.

Manubriostapedopexie

U tohoto výkonu nejdříve uvolňujeme manubrium kladívka z bubínku až po umbo, pak následuje transpozice manubria kladívka přímo na hlavičku třmínku. Používá se při destrukci kůstek v epitympanu. Předpokladem je zachovalé manubrium kladívka, dostatečná pohyblivost třmínku a výhodou je opět malý prostor mezi bubínkem a třmínkem.

B) Biokompatibilní (umělé) materiály

PORP - Partial Ossicular Replacement Prosthesis

Protéza, která je vložena mezi hlavičku třmínku a bubínek.

TORP - Total Ossicular Replacement Prosthesis

Protéza, která je vložena mezi ploténku třmínku a bubínek.

Středoušní protézy mohou být zhotoveny z různých materiálů (kov, keramika a jiné). My používáme již delší dobu protézy titanové s dobrými výsledky.

METODIKA

Provedli jsme retrospektivní studii, ve které jsme hodnotili soubor všech pacientů se středoušní rekonstrukcí, které byly provedeny v letech 2005 až 2012. Jedná se o soubor 89 pacientů ve věku 5 až 19 let. Z dostupných informací získaných z nemocničního informačního systému a operačních záznamů jsme hodnotili věkové rozložení pacientů, pohlaví, stranové postižení, primární patologii, která vedla k nutnosti středoušní rekonstrukce, typy a počty provedených operací a re - operací a audiogram před a po rekonstrukční operaci.

VÝSLEDKY

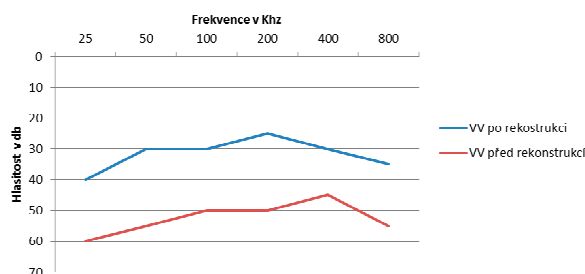
Ve studii jsme nezjistili žádný významný rozdíl v počtu provedených rekonstrukcí mezi chlapci a dívkami ani v rámci stranového postižení. Nejčastějším typem středoušní rekonstrukce bylo zavedení protézy typu TORP, a to ve 46 případech. Zavedení protézy typu PORP je až na posledním místě u 8 pacientů. Tyto protézy byly téměř vždy zavedeny až ve druhé době (operace typu second look). Jednalo se převážně o pacienty po operaci cholesteatomu. V pořadí druhým nejčastějším výkonem byla tympanoplastika II. a III. typu dle Tose, tedy interpozice chrupavkou (ev. kostí) a vložení kolumely z kovadlinky. Tento výkon jsme provedli u 25 pacientů. Třetím nejpočetnějším typem operace bylo provedení manubriostapedopexie, myringostapedopexie a neomyringostapedopexie, a to u 10 pacientů. Na rozdíl od rekonstrukce pomocí PORPu a TORPu se v případech použití autologních materiálů jednalo vždy o rekonstrukci již v první době, tedy na závěr sanační fáze středoušní operace (graf 1).

Nejčastější patologií, která vedla k nutnosti rekonstrukce středoušních kůstek, byl v našem souboru jednoznačně výskyt cholesteatomu ve středním uchu, a to až u 69 pacientů, to představuje 78 % všech pacientů. Další příčinou byl těžší formy adhezivní otitidy s fixací nebo destrukcí kůstek

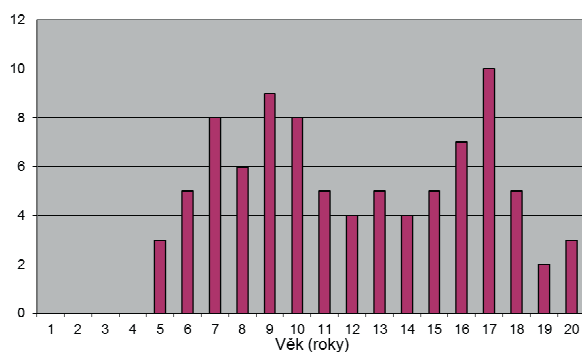
PŮVODNÍ PRÁCE

(13 %) a minoritní podíl na postižení středoušních kůstek tvoří vývojové anomálie středního ucha (7 %) a úrazy (2 %). Důležitým parametrem sledovaným ve studii bylo samozřejmě hodnocení sluchového zisku. Graf 3 ukazuje průměrné vzdušné vedení před rekonstrukční operací (červeně) a po operaci (modře). Z audiogramu je patrné že z průměrného sluchu na úrovni 52,5 dB před operací došlo ke zlepšení sluchu na průměrnou hodnotu 31,6 db po operaci. Hodnoty sluchu jsme získali jako průměr naměřených hodnot na daných frekvencích získaných z audiogramů před rekonstrukční operací a cca 1 rok po operaci. Věkové rozložení pacientů ukazuje graf 4, nejmladší pacient byl ve věku 5 let.

Ve 24 případech byla nutná revizní operace. Indikací k revizní operaci bylo ve všech případech zhoršení sluchu. Tabulka 1 ukazuje příčiny, které vedly ke zhoršení sluchu.



Graf 3 Sluchový zisk.



Graf 4 Věkové rozložení pacientů.

Tab. 1 Příčiny, které vedly ke zhoršení sluchu.

Recidiva základního onemocnění (cholesteatom)	2x
Jiné (tympanoskleróza, změna polohy TORPu)	10x
Výměna kolumely za TORP (z důvodu fixace kolumely)	7x
Adheze a srůsty ve středouší	5x

DISKUSE

Rekonstrukcí převodního systému středního ucha v dětském věku můžeme úspěšně obnovit sluch narušený patolo-

gickým procesem v této oblasti, a to dokonce s velmi dobrým sluchovým ziskem. Dobrý sluch je v dětském věku nezbytný pro správný vývoj řeči a učení jedince. Uzávěr perforace bubínku, eradikace zánětu ve středouší a obnova převodního aparátu s cílem zlepšení sluchu jsou u dětí s chronickým zánětem středouší velmi významné, protože kvalita života i mentální a jazykové dovednosti a vývoj dětí jsou operací pozitivně ovlivněny (3). Různá pracoviště používají podobné chirurgické přístupy, často se liší používané materiály a systémy k rekonstrukci středouší, včetně vlastních navržených protéz (4). Na našem pracovišti preferujeme u dětí retroaurikulární přístup. Můžeme potvrdit, že se jedná o přístup, který umožňuje dobrou orientaci a přehlednost operačního pole, nízké riziko komplikací a dobré hojení. Ztotožňujeme se s názorem jiných autorů, že retroaurikulární přístup nepředstavuje v rukou zkušeného operátora žádný trvalý kosmetický defekt (7). Z hlediska použitých materiálů, pokud to je možné, upřednostňujeme autologní materiál (chrupavka, kovadlinka, kost). Jedná se o tympanoplastiku I., II. a III. typu, dále o manubriostapedopexi, myringostapedopexi a neomyringostapedopexi. Tyto výkony provádíme vždy v první době, navazují tedy přímo na sanační fázi, a to v případech, kdy jsou k tomu vhodné funkční podmínky (drobný cholesteatom odstraněn in toto, vzdušné středouší i systém mastoidních sklípků, ucho bez aktivního zánětu a sekrece, nízké riziko recidivy cholesteatomu) i podmínky anatomické (zachování třmínku, dobrá pohyblivost třmínku, velikost bubínkové dutiny a podobně). Tyto faktory potřebné k úspěšné rekonstrukci jsou obecně známé (6). Z literatury popisovaných komplikací jako trvalá percepční ztráta sluchu, tinitus a vertigo (13) jsme v našem souboru pacientů pozorovali pouze 2x tinitus přechodného charakteru. K častému použití autologních tkání nás vede přesvědčení, že vlastní tkáň se lépe připojí, lépe fungují, nepůsobí jako cizí těleso, vydrží dlouhou dobu beze změny. Tyto názory podporují i histopatologické studie, které ukazují, že autologní materiály (kladívko, kovadlinka, chrupavka, kost) si udržují po implantaci svůj tvar, velikost a funkci i víc než 30 let, na rozdíl od syntetických protéz z porézního plastu nebo biokompatibilního skla, kde byla pozorována reakce na cizí těleso i částečný rozpad materiálu po určité době (2). Určitou nevýhodou autologních materiálů je možnost vzniku fixace po různě dlouhé době. V případě dobrých anatomických poměrů je možné provést manubriostapedopexi, myringostapedopexi nebo neomyringostapedopexi. Jedná se dnes o málo používané, ale efektivní postupy s velmi dobrým průběhem hojení, výborným sluchovým ziskem a trvalým úspěchem operace bez nutnosti re - operace (9). Při rozhodování, zdali použít autologní nebo biokompatibilní materiál, je nutno brát na vědomí fakt, že v mnoha případech, kdy si můžeme vybrat jednu nebo druhou variantu jsou funkční výsledky velmi podobné, ale operace s využitím vlastní tkáň je mnohem levnější (5). Stav, kdy nejsou vhodné funkční a anatomické podmínky k rekonstrukci pomocí autologního materiálu, řešíme náhradou řetězce kůstek biokompatibilními protézami PORP a TORP. Tyto rekonstrukce probíhají ve většině případů až ve druhé době, po dostatečné

sanaci zánětu. Nejčastějším typem rekonstrukce s využitím biokompatibilního materiálu bylo zavedení protézy typu TORP. Na našem pracovišti používáme výhradně titanové TORPy, se kterými máme dlouhodobě dobré zkušenosti. I jiná pracoviště považují titanové TORPy za vhodné k úspěšné rekonstrukci převodního systému středního ucha u dětí, s nízkou četností extruze a dlouhodobě dobrými sluchovými zisky (13). Průměrný zisk sluchu po rekonstrukci dosáhl hladiny 20,9 dB a kostně vzdušní rozdíl (ABG – air bone gap) nepřesáhl 10 dB. Průměrná ztráta sluchu před operací činila 52,5 dB. Naše výsledky jsou na dobré úrovni i v porovnání se zahraničními pracovišti (4, 6, 12, 13, 14). Někteří autoři považují tympanoplastiku za operaci vhodnou až od určitého věku dítěte (12). Věk dítěte nepovažujeme za zcela rozhodující kritérium úspěšnosti operace. V našem souboru jsou děti od 5 let věku.

ZÁVĚR

Středoušní rekonstrukce v dětském věku představují složitou problematiku, kterou je potřeba řešit komplexně, vždy s cílem dosáhnout co nejlepšího sluchového zisku pro pacienta, pokud je to možné. Na naší klinice používáme postupy a klasifikace operací dle profesora Tose. V dětském věku doporučujeme retroaurikulární přístup a použití autologních materiálů, pokud je to možné. Vždy je nutné pečlivě zvážit indikaci k rekonstrukci vzhledem k anatomickým a funkčním poměrům ve středním uchu u daného pacienta. Výsledky studie ukazují, že i v dětském věku je možné dosáhnout dobrých výsledků jak operačních tak sluchových. Naše výsledky jsou srovnatelné s mnoha zahraničními pracovišti.

LITERATURA

- Avnstorp, M. B., Homoe, P., Bjerregaard, P., Jensen, R. G.:** Chronic suppurative otitis media, middle ear pathology and corresponding hearing loss in a cohort of Greenlandic children. *International Journal of Pediatric Otorhinolaryngology* [online], 83, 2016, s. 148-153.
- Bahmad, F., Merchant, S. N.:** Histopathology of ossicular grafts and implants in chronic otitis media. *Ann. Otol. Rhinol. Laryngol.*, 116, 2007, 3., s. 181-191.
- Bluestone, C. D., Cantekin, E. I., Douglas, G. S.:** Eustachian tube function related to the results of tympanoplasty in children. *Laryngoscope*, 89, 1979, s. 450-458.
- Colletti, V., Fiorino, F. G.:** Malleus-to-footplate prosthetic interposition: experience with 265 patients. *Otolaryngol. Head. Neck. Surg.*, 120, 1999, 3, s. 437-444.
- Demir, U. L., Caraca, S., Basut, O.:** Bone cement or incus interposition in type 2 tympanoplasty: prognostic factors and functional outcomes. *Kulak. Burun. Bogaz. Ihtis. Derg.*, 22, 2012, 2, s. 99-104.
- Felek, S. A., Celik, H., Islam, A., Elhan, A. H., Demirci, M., Samim, E.:** Type 2 ossiculoplasty: prognostic determination of hearing results by middle ear risk index. *Am. J. Otolaryngol.*, 31, 2010, 5, s. 325-331.
- Hong, P., Arseneault, T., Makki, F.:** A long-term analysis of auricular position in pediatric patients who underwent post-auricular approaches. *Int. J. Pediatr. Otorhinolaryngol.*, 78, 2013, 3, s. 471-473.
- Chrobok, V., Pellant, A., Profant, M.:** Cholesteatom spánkové kosti. 1. vyd., Havlíčkův Brod, Česká republika, Tobiáš; 2008.
- Janzen, V. D.:** Malleus to stapes assembly. *J. Otolaryngol.*, 14, 1985, 1, s. 57-58.
- Jensen, R. G., Koch, A., Homøe, O.:** The risk of hearing loss in a population with a high prevalence of chronic suppurative otitis media. *International Journal of Pediatric Otorhinolaryngology* [online], 77, 2013, 9, s. 1530-1535.
- Tos, M.:** Manual of middle ear surgery: Approaches, Myringoplasty, Ossiculoplasty, Tympanoplasty. Thieme, Stuttgart, 1993.
- Uyar, Y., Keles, B., Koc, S.:** Tympanoplasty in pediatric patients. *Int. J. Pediatr.*
- Wolter, N. E., Holler, T., Cushing, S. L., Chadha, N. K., Gordon, K. A., James, A. L., Papsin, B. C.:** Pediatric ossiculoplasty with titanium total ossicular replacement prosthesis. *Laryngoscope*, 2014, DOI: 10.1002/lary.24896.
- Zheng, C., Guyot, J. P., Montandon, P.:** Ossiculoplasty by interposition of a minor columella between the tympanic membrane and stapes head. *Am. J. Otol.*, 17, 1996, 2, s. 200-202.

Adresa ke korespondenci:


MUDr. Milan Urík
Klinika dětské ORL LF MU a FN
Černopolní 9
613 00 Brno
e-mail: doctor.urik@gmail.com



Contents lists available at ScienceDirect

International Journal of Pediatric Otorhinolaryngology

journal homepage: www.elsevier.com/locate/ijporl



First experiences with a new adhesive bone conduction hearing device in children

Milan Urík^{a,*}, Dagmar Hošnová^a, Ivo Šlapák^a, Jana Jančíková^a, Jan Odstrčilík^a, Jiří Jarkovský^b, Wolf-Dieter Baumgartner^c

^a Department of Pediatric Otorhinolaryngology, University Hospital Brno and Faculty of Medicine, Masaryk University Brno, Brno, Czech Republic

^b Institute of Biostatistics and Analyses, Faculty of Medicine and the Faculty of Science, Masaryk University, Brno, Czech Republic

^c Department of Otorhinolaryngology, Medical University of Vienna, Vienna, Austria

ARTICLE INFO

Keywords:

Pressure-free
Bone conduction hearing aid
Children

ABSTRACT

Objectives: To evaluate the hearing benefit, advantages, and disadvantages in a series of children using a new, nonimplantable, pressure-free, adhesive bone conduction hearing aid.

Methods: Seventeen children were included in the study. 5 children suffered from bilateral conductive hearing loss (CHL), 6 children with unilateral CHL and 6 children with unilateral sensorineural hearing loss. An audiological tests were provide. Additionally, sound quality (SSQ10) and quality of life (AQoL-6D) were assessed using questionnaires.

Results: The average value of speech audiometry with bubble noise in children with SNHL is 21.33 (± 5.72) dB HL with the device and 27.67 (± 4.59) dB HL without the device, which is a statistically significant gain (p = 0.027). The analysis showed the average value of hearing threshold in sound field in the group of children with CHL supported 20.23 (± 16.84) dB HL and not supported 33.52 (± 27.27) by the hearing aid for bone conduction, which is a statistically significant gain (p = 0.008). The average value of speech audiometry is 23.45 (± 14.45) dB HL with the device and 37.27 (± 26.65) dB HL without the device, which is a statistically significant gain (p = 0.012). The average value of speech audiometry with bubble noise is 30.55 (± 10.03) dB HL with the device and 45.45 (± 18.41) dB HL without the device, which is a statistically significant gain (p = 0.008). No patient referred pain or irritation.

Conclusion: This new device for bone conduction show a hearing benefit for a paediatric patient, without any concomitant aesthetic and other complications.

1. Introduction

Children with conductive hearing loss or unilateral sensorineural hearing loss can be rehabilitated using bone conduction hearing devices (BCCHD) which are located outside as a softband or are surgically implanted into temporal bone. Dumping effect of skin is overcome by implantation of the device into skin or by increased pressure on skin [1,2]. Implantable devices are divided into passive and active. Passive systems include bone implants (BAHI), for example Cochlear BAHA Connect and Attract, series Oticon Ponto and Sofono, Soundbite (teeth), Spectacle (glasses) or other adhesive retained bone conduction devices that are available for use in children (conventional bone conduction aids (with metal headband) that have been modified to be adhesive retained (Carroll-Ann Trotman and all.). Active devices for children

include Vibrant Soundbridge (VSB, Med-El, Innsbruck, Austria) and Bonebridge (BB, Med-El, Innsbruck, Austria). Numerous studies proved the benefit of BAHI for hearing development, however, on the other hand, frequent infections near the device required seeing the doctor repeatedly and despite the conservative treatment surgical revisions were often necessary [3]. When increased pressure on skin is used to improve the effect, the skin may be irritated, red and itchy, leading to significant discomfort. Skin necrosis was also reported [4]. Of course a lot of children don't wear them because of pressure on the head, sweating, or cosmetic stigma.

In order to overcome complications related to pressure on skin and implantations, Med-El company developed a new device for bone conduction which minimises pressure on skin and may not be implanted. It is ADHEAR. The device consists of two parts, an adapter and

* Corresponding author. Head of Department of Pediatric Otorhinolaryngology, University Hospital Brno and Faculty of Medicine, Masaryk University Brno Černopolská 9, 61300, Brno, Czech Republic.

E-mail address: urik.milan@fnbrno.cz (M. Urík, >).

<https://doi.org/10.1016/j.ijporl.2019.109614>

Received 1 May 2019; Received in revised form 24 June 2019; Accepted 27 July 2019

Available online 29 July 2019

0165-5876/ © 2019 Elsevier B.V. All rights reserved.

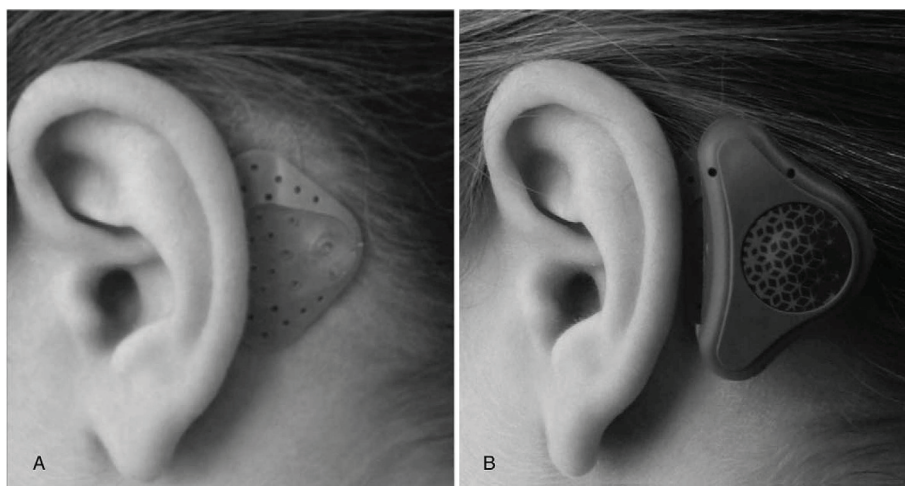


Fig. 1. A, The adhesive adapter attached behind the ear. B, The audio processor coupled to the adhesive adapter.

a vibrator. Audio processor contains a battery, microphone, amplifier and vibrator. The processor transforms sound waves into vibrations. Vibrations are then transferred from the processor to adapter, to the skin and through skull bone into cochlea. There is no constant pressure on the skull, the contact is maintained only via the adhesive glue of the adapter. The device is depicted in Fig. 1. The patent details are available [5]. The aim of the study is to present first experience with the new device in 11 children with conductive hearing loss (CHL) and 6 children with unilateral sensorineural hearing loss (SNHL).

2. Methods

11 paediatric patients with CHL and 6 with SNHL were included in this study. Demographic characteristics of the patients are summarised in Table 1 and Table 2. An audiologist checked the device before its use. For each patient an ideal site behind the auricle in the area near planum mastoideum was identified and cleaned with alcohol before the adapter application. Patients were instructed on how to put on the device, how to set volume and manipulate with the device. Hearing was examined right after the device was set, then after 2 weeks, and also without the device. Based on the manufacturer recommendations and a previous study, 14 days interval seems to be adequate to assess the device effect.

Table 1

Patients details and Pure tone average treshold for 0.5, 1, 2 and 4 kHz in dB HL. F – Female, M – Male, R – right, L – Left, B – Bilateral, Ac – Air Conduction, BC – Bone Conduction, SNHL – Sensorineural Hearing Loss, Atresia – congenital atresia of external ear canal, Stenosis – congenital stenosis of external ear canal, Cholest – Cholesteatoma (after canal wall down), AUDIO before – warble in the sound field with the previously device (mean in db for 0,5,1,2, and 4 kHz).

ID	AGE (Y)	SEX	SIDE	AC right	BC right	AC left	BC left	DIAGNOSIS	Previously aided	Further treatment	AUDIO before
P1	11	F	R	111	0	10	5	SNHL	0	0	-
P2	16	M	R	92	0	7,5	5	SNHL	0	Cross	-
P3	9	M	R	107	0	8,75	5	SNHL	0	0	-
P4	11	F	L	3,7	2,5	92,5	0	SNHL	0	0	-
P5	14	F	R	102	0	2,5	2,5	SNHL	0	Cross	-
P6	5	M	R	112	0	7,5	5	SNHL	0	0	-
P7	10	F	R	45	11	2,5	0	Atresia	0	0	-
P8	10	M	B	60	8,75	55	10	Atresia	BAHA 5	BAHA Attract	25
P9	11	M	B	58	10	60	15	Atresia	BAHA Divino	Bonebridge	31.25
P10	13	M	B	57	5	60	5	Atresia	Bone hearing aid	Bonebridge	26.25
P11	13	F	L	19	15	57,5	15	Atresia	0	Bonebridge	-
P12	5	M	R	55	0	10	5	Atresia	0	0	-
P13	10	M	L	20	15	61,25	15	Atresia	0	0	-
P14	14	M	B	59	20	57,5	15	Atresia	0	0	-
P15	18	M	L	20	15	62,5	15	Stenosis	0	0	-
P16	10	F	B	58	25	67,5	23,7	Cholest	Hearign aid	Hearing aid	45
P17	19	M	R	92	24	12,5	15	Cholest	0	Cross	-

Table 2

Summary of demographic parameters of patients.

		Characteristics ^a		
		Patients with SNHL (N = 6)	Patients with CHL (N = 11)	Total (N = 17)
Age (years)		11.00 (5.00; 16.00)/11.00 (± 3.85)	11.00 (5.00; 19.00)/11.71 (± 3.84)	11.00 (5.00; 19.00)/11.71 (± 3.84)
Sex	Male	3 (50.0%)	8 (72.7%)	11 (64.7%)
	Female	3 (50.0%)	3 (27.3%)	6 (35.3%)
Side	L	2 (33.3%)	3 (27.3%)	5 (29.4%)
	R	4 (66.7%)	3 (27.3%)	7 (41.2%)
	R + L	0 (0.0%)	5 (45.4%)	5 (29.4%)

^a Absolute and relative frequencies for categorical variables; median supplemented with minimum and maximum, mean supplemented with standard deviation for scale variable.

The study was performed with the approval of ethics committee of University Hospital Brno. The pressure free adhesive bone conduction device is called ADHEAR and distributed by Med-El.

2.1. Audiological evaluations

All audiological examinations were performed with and without the device. In order to minimise the hearing input from the contralateral ear, a standard masking of the nontest ear based on the level of contralateral hearing loss was performed. Sound-field audiometry was performed using a narrow band masking noise. All examinations were performed using Interacoustic AC 40 audiometer.

The threshold values for the hearing field were measured on the ipsilateral ear at frequencies 500, 1000, 2000 and 4000 Hz. Frequency-modulated tones were presented from the speaker from the distance of 3 m. Sound-field audiometry (SF), speech audiometry (SPEECH) and speech audiometry with bubble noise (SPEECH + W) were performed. The results are presented as average values of hearing threshold for individual frequencies with and without the device.

All patients have a standard pure tone audiometry at the start of the study.

2.2. Hearing-related questionnaire

The Speech, Spatial, and Qualities of Hearing Scale (SSQ) [6] is designed to measure auditory disability across a wide variety of domains, reflecting the reality of hearing in everyday life. A short form of the questionnaire (SSQ 10) comprises 10 instead of 49 items and is therefore less time consuming, while providing similar outcomes [10]. Items are scored with ratings of 1–10 on a visual analogue scale (Likert scale), with higher numbers representing greater satisfaction. Apart from a total score, SSQ10 provides three subscores for speech understanding, spatial hearing and other qualities of hearing. The SSQ10 was completed by the subjects at the beginning to assess their hearing ability before the study and after wearing the device for 2 weeks.

2.3. Quality of life assessment

The AQoL-6D (Assessment of Quality of Life-6 Dimensions) questionnaire is a multiattribute utility measure for health-related quality of life evaluation [7]. It comprises 20 questions covering a multitude of quality of life aspects. Weighted utilities were generated using the algorithms provided on the AqoL website [8] and used for statistical analysis.

2.4. Device-specific questionnaire

Subjects completed a device-specific questionnaire to report any encountered adverse events during the testing period, battery-life, and the durability (continuous wearing time) of the adhesive adaptor.

All questionnaires were completed by children or both children with parents depending on age.

2.5. Statistical analysis

Standard descriptive statistics was applied in the analysis; absolute and relative frequencies for categorical variables, median supplemented with minimum and maximum and mean supplemented with standard deviation for continuous variables. Statistical significance of differences in paired data was tested using Wilcoxon paired test. Analysis was computed using SPSS 25.0.0.1 (IBM Corporation, 2018) and R version 3.5.1 with ggplot2 package.

3. Results

3.1. Audiology results – patients with SNHL

The analysis showed the average value of hearing threshold in sound field in the group of children with SNHL supported 9.00 (± 5.16) dB HL and not supported 13.54 (± 5.50) by the hearing aid

for bone conduction with an average functional gain of 4.54 (± 3.81) dB HL, which is not a statistically significant gain ($p = 0.058$). The average value of speech audiometry is 10.17 (± 6.31) dB HL with the device and 12.33 (± 6.35) dB HL without the device, with an average functional gain of 2.17 (± 10.23) dB HL, which is not a statistically significant gain ($p = 0.916$). The average value of speech audiometry with bubble noise is 21.33 (± 5.72) dB HL with the device and 27.67 (± 4.59) dB HL without the device, with the average gain of 6.33 (± 5.28) dB HL, which is a statistically significant gain ($p = 0.027$). Any patients had never used a hearing aid before.

3.2. Audiology results – patients with CHL

The analysis showed the average value of hearing threshold in sound field in the group of children with CHL supported 20.23 (± 16.84) dB HL and not supported 33.52 (± 27.27) by the hearing aid for bone conduction with an average functional gain of 13.30 (± 13.88) dB HL, which is a statistically significant gain ($p = 0.008$). The average value of speech audiometry is 23.45 (± 14.45) dB HL with the device and 37.27 (± 26.65) dB HL without the device, with an average functional gain of 13.82 (± 14.11) dB HL, which is a statistically significant gain ($p = 0.012$). The average value of speech audiometry with bubble noise is 30.55 (± 10.03) dB HL with the device and 45.45 (± 18.41) dB HL without the device, with the average gain of 14.91 (± 14.10) dB HL, which is a statistically significant gain ($p = 0.008$). 4 patients had used a hearing aid before.

The complete results for the audiological outcomes between children with SNHL and CHL are illustrated in Figs. 2–4.

3.3. Questionnaire results – patients with SNHL

The SSQ6 questionnaire revealed a mean total score of 199.88 (± 85.68) at the first visit and improved to 267.99 (± 50.39) after 2 weeks of device usage. There was a statistically significant difference between the two test intervals in terms of total score ($p = 0.028$).

The mean utility of the AqoL-6D questionnaire increased from 0.80 (± 0.24) out of 1 at the first visit to 0.90 (± 0.11) at the 2 - week visit. Statistical analysis not revealed a statistically significant difference ($p = 0.144$) between the two test intervals. In the subcategories were any statistically significant differences between the two test intervals. The complete results for the questionnaire outcomes in children with SNHL are illustrated in Table 3a.

3.4. Questionnaire results – patients with CHL

The SSQ6 questionnaire revealed a mean total score of 215.67 (± 54.45) at the first visit and improved to 261.39 (± 73.02) after 2 weeks of device usage. There was not a statistically significant difference between the two test intervals in terms of total score ($p = 0.050$).

The mean utility of the AqoL-6D questionnaire increased from 0.78 (± 0.25) out of 1 at the first visit to 0.87 (± 0.24) at the 2 - week visit. Statistical analysis not revealed a statistically significant difference ($p = 0.059$) between the two test intervals. In the subcategories were statistically significant differences between the two test intervals in independent living (0.012). The complete results for the questionnaire outcomes in children with CHL are illustrated in Table 3b.

The complete results for the questionnaires between children with SNHL and CHL are illustrated in Figs. 5 and 6.

3.5. Clinical experience

Based on this study, 2 patients with SNHL decided for Cross hearing aid (at their own cost, because in Czech Republic is any financial support from insurance company for hearing aid in the case of unilateral SNHL). In the group of patients with CHL 1 patient decided for Cross hearing aid, 1 for classic hearing aid, 1 for BAHA Attract and 3 for

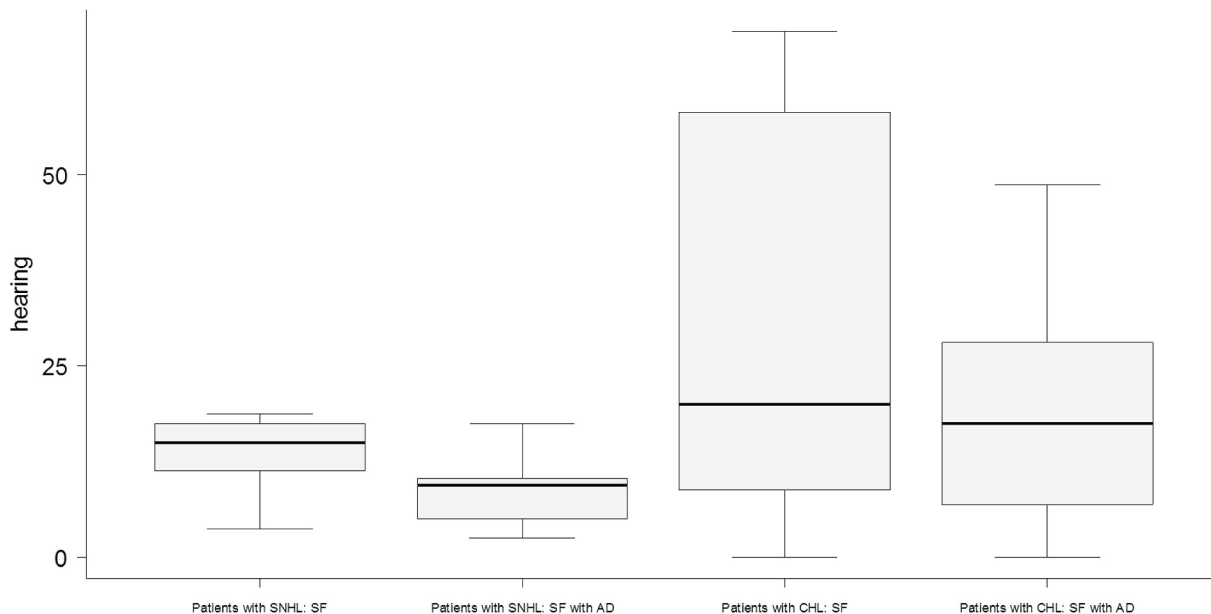


Fig. 2. Soundfield thresholds with and without Adhear (AD) in group with SNHL and CHL. Hearing in dB HL.

Bonebridge. In all patients who chose not to continue with ADHEAR, the reason was that this device is not funded in our country now.

The patient details about previously hearing aid and further treatment are in Table 1. A battery change was necessary 1–2 times in 14 days. No patient referred pain or irritation at the site of ADHEAR application and no patient considered the device a cosmetic problem. The doctor asked each patient/parents at the end of the study “Is the ADHEAR cosmetically acceptable for you?” If NO, why?”

4. Discussion

Our study showed that children with CHL or SNHL may have a good benefit in hearing as well as in speech comprehension when using the novel hearing aid ADHEAR. 15 patients were fully satisfied and wanted to continue using the device after the study finished (if it will be

possible). The success in using the hearing aid depends on the ratio between the severity of the hearing loss and the level of improvement which can be brought by the device to a compliant patient. Various studies state that a reasonable gain when using the hearing devices is hearing threshold is 30–35 dB HL [9]. Our paediatric patients gained the average hearing threshold in sound field of 9.00 (± 5.16) dB HL in SNHL group and 20.23 (± 16.84) dB HL in CHL group. Conventional hearing aids for bone conduction are limited mainly by a dumping effect of skin, mainly at frequency of 1 kHz. We did not examine the thickness of skin and subcutaneous tissue volume as previous studies proved no significant difference in hearing gain depending on skin and subcutaneous tissue thickness [10]. Common hearing aids for bone conduction are placed by a principle of certain pressure affecting the skin. The device used in our study is attached to skin using glue and adapter which might give an impression of insufficient effectiveness.

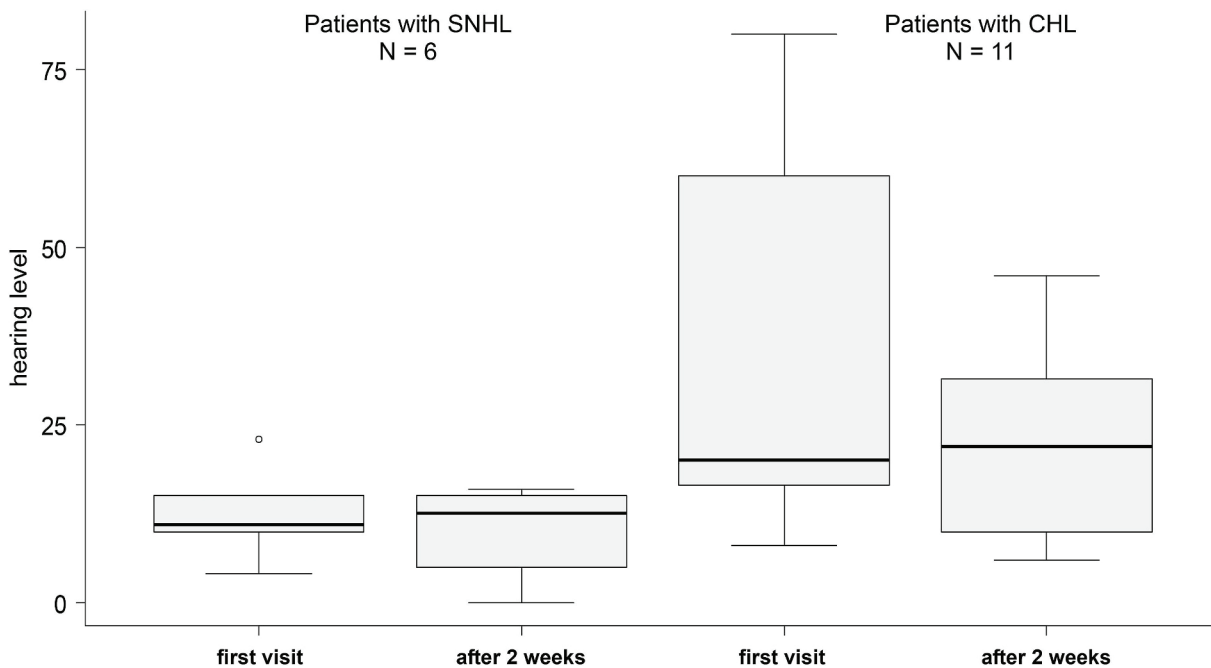


Fig. 3. SPEECH audiometry with and without ADHEAR in group of patients with SNHL and CHL. Hearing level in dB HL.

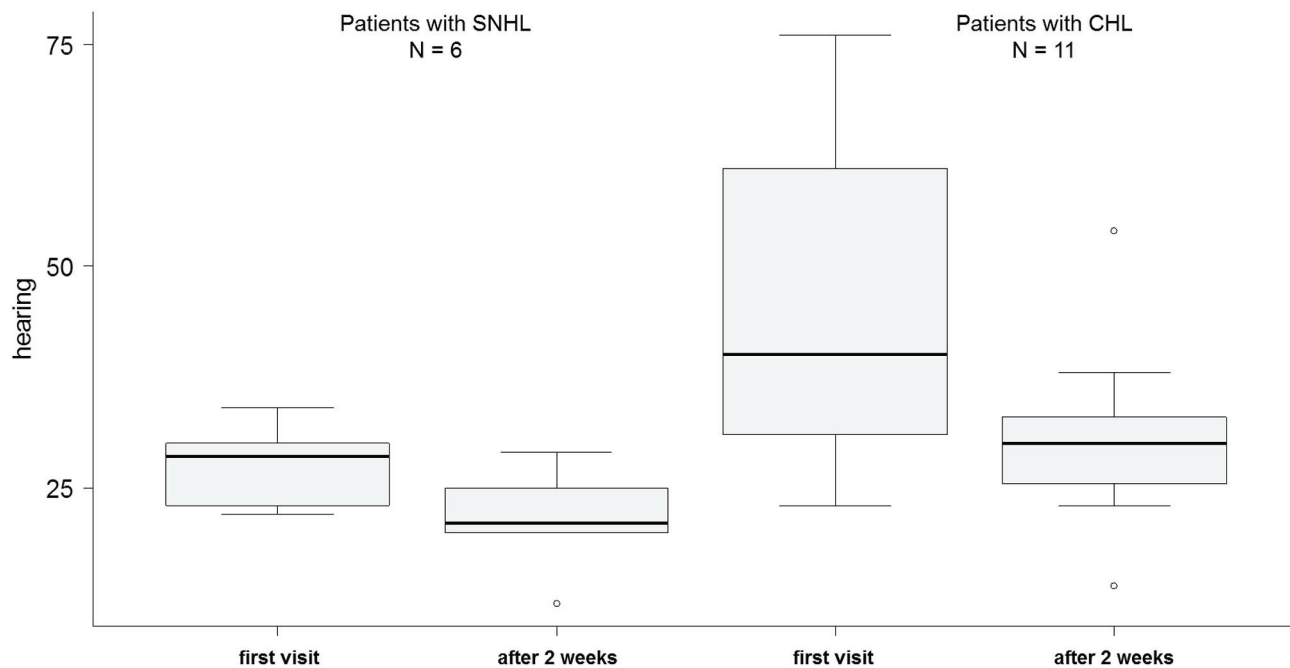


Fig. 4. SPEECH audiometry in noise with and without ADHEAR in group of patients with SNHL and CHL. Hearing in db HL.

Table 3a

Summary of clinical parameters of patients with SNHL before usage of AD and after with usage of AD.

N = 6	Patients without AD ¹ :	Patients with AD ¹ :	Difference ¹ :	p-value ²
SF	15.00 (3.75; 18.75)/13.54 (± 5.50)	9.38 (2.50; 17.50)/9.00 (± 5.16)	-5.63 (-8.75; 1.25)/-4.54 (± 3.81)	0.058
SPEECH	11.00 (4.00; 23.00)/12.33 (± 6.35)	12.50 (0.00; 16.00)/10.17 (± 6.31)	1.00 (-18; 11)/-2.17 (± 10.23)	0.916
SPEECH + w	28.50 (22.00; 34.00)/27.67 (± 4.59)	21.00 (12.00; 29.00)/21.33 (± 5.72)	-5.00 (-15.00; -1.00)/-6.33 (± 5.28)	0.027
SSQ	209.00 (102.50; 298.50)/199.88 (± 85.68)	279.67 (174.00; 310.00)/267.99 (± 50.39)	37.15 (1.00; 181.00)/68.12 (± 78.47)	0.028
Independent Living	0.95 (0.81; 1.00)/0.94 (± 0.07)	0.95 (0.81; 1.00)/0.94 (± 0.07)	0.00 (0.00; 0.02)/0.00 (± 0.01)	0.317
Relationships	1.00 (0.47; 1.00)/0.89 (± 0.21)	1.00 (0.49; 1.00)/0.90 (± 0.20)	0.00 (0.00; 0.03)/0.00 (± 0.01)	0.317
Mental Health	0.68 (0.08; 0.95)/0.60 (± 0.30)	0.90 (0.65; 0.98)/0.84 (± 0.13)	0.00 (0.00; 0.25)/0.04 (± 0.10)	0.317
Coping	0.68 (0.35; 0.98)/0.68 (± 0.24)	0.90 (0.41; 0.98)/0.85 (± 0.15)	0.00 (0.00; 0.58)/0.16 (± 0.26)	0.180
Pain	1.00 (0.66; 1.00)/0.91 (± 0.15)	1.00 (0.77; 1.00)/0.94 (± 0.10)	0.00 (0.00; 0.19)/0.03 (± 0.08)	0.317
Senses	0.82 (0.41; 0.99)/0.79 (± 0.22)	0.95 (0.88; 0.99)/0.94 (± 0.05)	0.13 (-0.08; 0.47)/0.15 (± 0.21)	0.141
Utility Score	0.87 (0.35; 0.99)/0.80 (± 0.24)	0.93 (0.72; 0.99)/0.90 (± 0.11)	0.06 (-0.02; 0.37)/0.10 (± 0.15)	0.144

² p-values are computed using Wilcoxon test.

¹ Absolute and relative frequencies for categorical variables; median supplemented with minimum and maximum, mean supplemented with standard deviation for scale variable.

Table 3b

Summary of clinical parameters of patients with CHL before usage of AD and after with usage of AD.

N = 11	Patients without AD ¹ :	Patients with AD ¹ :	Difference ¹ :	p-value ²
SF	20.00 (0; 68.75)/33.52 (± 27.27)	17.50 (0.00; 48.75)/20.23 (± 16.84)	-8.75 (-35.00; 0.00)/-13.30 (± 13.88)	0.008
SPEECH	20.00 (8.00; 80.00)/37.27 (± 26.65)	22.00 (6.00; 46.00)/23.45 (± 14.45)	-8.00 (-34.00; 2.00)/-13.82 (± 14.11)	0.012
SPEECH + w	40.00 (23.00; 76.00)/45.45 (± 18.41)	30.00 (14.00; 54.00)/30.55 (± 10.03)	-10.00 (-38.00; 0.00)/-14.91 (± 14.10)	0.008
SSQ	219.67 (115.00; 295.00)/215.67 (± 54.45)	287.36 (82.00; 329.50)/261.39 (± 73.02)	36.94 (-117.56; 114.34)/45.72 (± 65.50)	0.050
Independent Living	0.95 (0.21; 1.00)/0.82 (± 0.24)	0.97 (0.37; 1.00)/0.89 (± 0.19)	0.02 (0.00; 0.31)/0.07 (± 0.10)	0.012
Relationships	0.90 (0.42; 1.00)/0.88 (± 0.17)	1.00 (0.42; 1.00)/0.88 (± 0.19)	0.00 (-0.23; 0.13)/0.00 (± 0.08)	1.000
Mental Health	0.63 (0.11; 0.95)/0.65 (± 0.24)	0.82 (0.09; 0.95)/0.74 (± 0.25)	0.08 (-0.11; 0.39)/0.09 (± 0.15)	0.066
Coping	0.90 (0.34; 0.96)/0.79 (± 0.20)	0.90 (0.41; 0.96)/0.85 (± 0.16)	0.00 (-0.02; 0.42)/0.06 (± 0.13)	0.080
Pain	0.85 (0.10; 1.00)/0.77 (± 0.31)	1.00 (0.06; 1.00)/0.85 (± 0.28)	0.00 (-0.23; 0.74)/0.08 (± 0.26)	0.345
Senses	0.89 (0.41; 0.99)/0.84 (± 0.17)	0.97 (0.63; 1.00)/0.90 (± 0.12)	0.02 (-0.34; 0.58)/0.06 (± 0.22)	0.314
Utility Score	0.88 (0.26; 0.99)/0.78 (± 0.25)	0.95 (0.15; 1.00)/0.87 (± 0.24)	0.04 (-0.11; 0.56)/0.09 (± 0.18)	0.059

² p-values are computed using Wilcoxon test.

¹ Absolute and relative frequencies for categorical variables; median supplemented with minimum and maximum, mean supplemented with standard deviation for scale variable.

For common hearing aids for bone conduction the effect of pressure on skin cannot be omitted. Even studies including children using softband proved irritation and pain at the site of pressure [11]. In our study, no patient had any irritation, pain or local complications. This novel

hearing aid overcomes the problem with pressure on skin using an adhesive adapter that sticks to the skin. And there is the positive cosmetic implication of the ADHEAR, which is an important benefit of this technology. BAHA Softband is the most commonly used hearing aids in

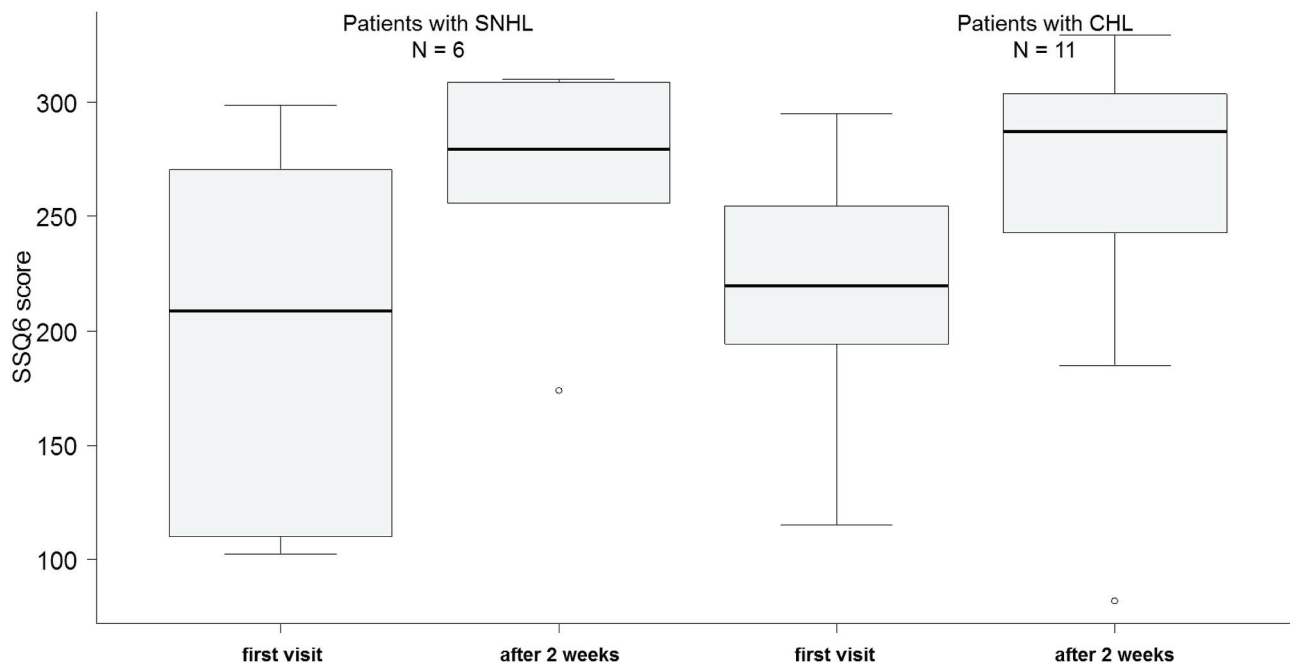


Fig. 5. SSQ6 score with and without ADHEAR in group of patients with SNHL and CHL. Range = 0–300.

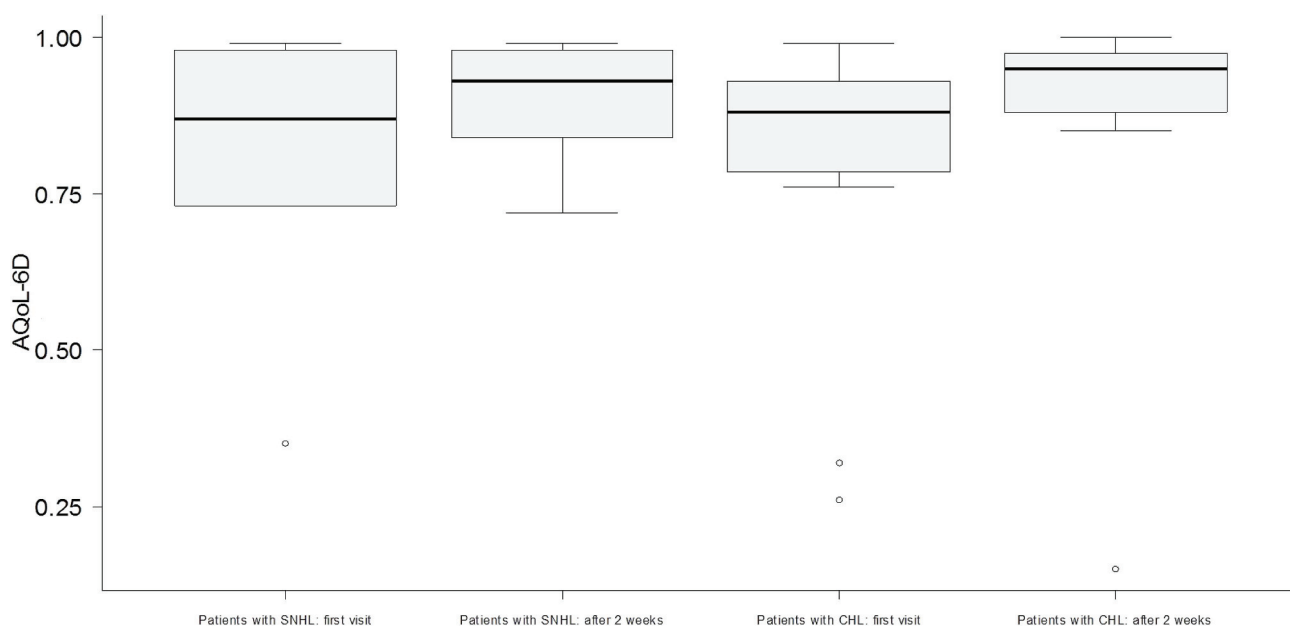


Fig. 6. AqoL-6D score with and without ADHEAR in group of patients with SNHL and CHL. Range = 0–1.

paediatric patients. The average hearing gain in children with ear canal atresia, using BAHA Softband, is 27 dB HL [13]. In our study, the average hearing gain in patients with ear canal atresia was 19.5 dB HL. Active or passive transcutaneous or percutaneous hearing aids for bone conduction are other possibilities than the ones mentioned above. These, however, do not account for better hearing rehabilitation as they do not achieve sufficient effect at higher frequencies. The best values of hearing threshold of normal tone or speech audiometry were found in patients with BAHA anchored on abutment compared to patients using BAHA Softband. Hearing threshold improved by 5–20 dB HL in sound field and by 4–7 dB HL in speech audiometry at frequencies 1–4 kHz. No differences were observed at frequencies 125–500 Hz [12]. This new bone conduction device, attached using an adhesive adapter, represents a good option for children with CHL or unilateral SNHL. There is no risk of surgery and general anaesthesia. It is a valuable alternative for

children who only need a bone conduction hearing aid for a limited period of time. This adhesive BCD can also be used in the same way as the Baha Softband: as a temporary solution for small children who do not have sufficient thickness of the skull bones to allow implantation [12]. The ADHEAR show a potential additional benefit for kids that are too young for implantable bone conduction hearing devices. These first results of 17 paediatric patients using a new pressure-free, adhesive bone conduction hearing aid show promising results. Our observation is in agreement with other authors and prove the fact that ADHEAR represents a good options for bone conduction [14,15]. We are aware of the limitations of this study because we did not compare the ADHEAR with the already existing aids for bone conduction and we did not use it in small children under 5 years. The other problem can be the limitations of this device in young babies which is particularly relevant in the setting of bilateral atresia where a device is required in infancy.

Likewise there may be challenges in having enough surface area for application in young children with atresia particularly those with hemifacial microsomia.

5. Conclusion

In our pilot study we present our first experiences with a new non-adhesive hearing aid for bone conduction in children which is very well tolerated and brings a good benefit for paediatric patients. An improvement was proved using questionnaires which were filled in at the beginning and at the end of the study. Sound-field audiometry, speech audiometry and speech audiometry with buble noise proved a hearing benefit with the device. No patient suffered from skin irritation or pain at the site of adhesion. This new device for bone conduction show a hearing benefit for a paediatric patient, without any concomitant aesthetic and other complications.

Funding

Supported by project of Masaryk University, Brno, Czech Republic MUNI/A/1002/2018.

Conflicts of interest

The ADHEAR study devices were provided by the manufacturer (MED-EL, Innsbruck, Austria). All authors received travel and congress support by MED-EL for workshop participation and congress presentations.

References

- [1] M.J. Park, J.R. Lee, ChJ. Yang, M.H. Yoo, I.S. Jin, ChH. Choi, H.J. Park, Amplification of transcutaneous and percutaneous bone-conduction devices with a test-band in an induced model of conductive hearing loss, *Int. J. Audiol.* 55 (2016) 653–657.
- [2] N. Verstraeten, A.J. Zarowski, T. Somers, et al., Comparison of the audiologic results obtained with the bone-anchored hearing aid attached to the headband, the testband, and to the “snap” abutment, *Otol. Neurotol.* 30 (2009) 70–75.
- [3] S. Sharpio, J. Ramadan, A. Cassis, BAHA skin complications in the pediatric population, *Otol. Neurotol.* 39 (2018) 865–873.
- [4] S.Y. Chen, D. Mancuso, A.K. Lalwani, Skin necrosis after implantation with the BAHA attract: a case report and review of the literature, *Otol. Neurotol.* 38 (2017) 364–367.
- [5] Westerkull P. Bone Conduction Hearing Aid System. US9154887.
- [6] S. Gatehouse, W. Noble, The speech, spatial and qualities of hearing scale (SSQ), *Int. J. Audiol.* 43 (2004) 85–99.
- [7] J. Richardson, A. Iezzi, M.A. Khan, et al., Validity and reliability of the Assessment of Quality of Life (AQoL)-8D multi-attribute utility instrument, *Patient* 7 (2014) 85–96.
- [8] Assessment of quality of life (AQoL), Available at: <http://www.aqol.com.au/index.php/scoring-algorithms>, Accessed date: 5 September 2017.
- [9] J.W. Zwartenkot, A.F. Snik, E.A. Mylanus, et al., Amplification options for patients with mixed hearing loss, *Otol. Neurotol.* 35 (2014) 221–226.
- [10] E.A. Mylanus, A.F. Snik, C.W. Cremers, Influence of the thickness of the skin and subcutaneous tissue covering the mastoid on boneconduction thresholds obtained transcutaneously versus percutaneously, *Scand. Audiol.* 23 (1994) 201–203.
- [11] C.V. Verhagen, M.K. Hol, W. Coppens-Schellekens, et al., The Baha Softband. A new treatment for young children with bilateral congenital aural atresia, *Int. J. Pediatr. Otorhinolaryngol.* 72 (2008) 1455–1459.
- [12] A.J. Zarowski, N. Verstraeten, T. Somers, et al., Headbands, testbands and softbands in preoperative testing and application of boneanchored devices in adults and children, *Adv. Oto Rhino Laryngol.* 71 (2011) 124–131.
- [13] C.V. Verhagen, M.K. Hol, W. Coppens-Schellekens, et al., The Baha Softband. A new treatment for young children with bilateral congenital aural atresia, *Int. J. Pediatr. Otorhinolaryngol.* 72 (2008) 1455–1459.
- [14] V. Dahm, W.D. Baumgartner, R. Liepins, Ch Arnold, D. Riss, First results with a new, pressure-free, adhesive bone conduction hearing aid, *Otol. Neurotol.* 39 (2018) 748–754.
- [15] K. Neumann, J.P. Thomas, Ch Volter, S. Dazert, A new adhesive bone conduction hearing system effectively treats conductive hearing loss in children, *Int. J. Pediatr. Otorhinolaryngol.* (2019) [article in press <https://doi.org/10.1016/j.ijporl.2019.03.014>].